الغلاف الأمامي

الكشف غير الخطير

تقنيات طومسون: تقنية براو للوصول الأمامي إلى الفقرات القطنية (الشفة العكسية)

مجموعة الصور الداخلية: تحافظ الشفة على ثبات الإبعاد عن طريق تعشيق الجزء الجانبي من الجسم الفقري.

"أصبحت شفرات طومسون أيه إل براو ضرورية لتقنية وصول "الفتح المصغر الأمامي" إلى الفقرات القطنية، وذلك بفضل سجلها المتألق في مجال السلامة والذي يمتد إلى ١٥ عامًا. عندما تقوم بكشف ثابت وصامد بشكل تام، يتم توفير رؤية ممتازة طوال الوقت دون الحاجة إلى إعادة ضبط الشفرة، وهذا من شأنه توفير الوقت عن طريق تقليل "عامل الخداع"".

- سلفادور أيه براو، دكتور في الطب، زميل كلية الجراحين الأمريكية

الصفحة ٢

تقنيات طومسون:/ البيانات البيولوجية + الميزات + تقنية الوصول المصغر

سلفادور أيه براو، دكتور في الطب، زميل كلية الجراحين الأمريكية

تدرب الدكتور براو على جراحة الأوعية الدموية العامة في مستشفى ماونت سيناي في مدينة نيويورك، وكان يقوم بإجراءات الوصول الأمامي إلى جميع مستويات الفقرات لأكثر من ٢٠ عامًا. وقد أجرى ما يزيد عن ١٥٠٠ عملية وصول فتح أمامي إلى الفقرات القطنية، وكان أيضًا رائدًا في جراحة الوصول الأمامي إلى البطن والصدر بالمنظار. تقاعد الآن الدكتور براو الذي شغل منصب أستاذ مساعد في الجراحة السريرية في جامعة كاليفورنيا الجنوبية، وعمل في مركز سيدارز سيناي الطبي في لوس أنجلوس.

لقد طور الدكتور براو إحدى التقنيات الجديدة لوصول "الفتح المصغر" الأمامي إلى الفقرات القطنية. في أكتوبر عام ٢٠٠٠، قدم تجربته مع تقنية الوصول هذه في ٣٨٦ حالة، جنبًا إلى جنب مع فيديو خاص بإجراءات هذه التقنية، إلى الاجتماع السنوي لجمعية أمريكا الشمالية للعمود الفقري في نيو أورليز. تتوقف هذه الإجراءات على أجهزة المبعاد الخاصة التي صممها الدكتور براو. حصلت أجهزة المبعاد هذه على براءة اختراع في ٩ أكتوبر ٢٠٠١، وهي متاحة في شركة Thompson Surgical Instruments, Inc حصريًّا.

يتوقف الوصول الأمامي إلى الفقرات القطنية بشكل كبير على قدرة الجراح في الوصول لإتاحة الكشف بسرعة وأمان، بسبب الإبلاغ عن حدوث إصابة في المنطقة الوعائية. لقد شكّل شرط الكشف الأمامي - الخلفي "المباشر" لمحاذاة الأقفاص والأقراص الاصطناعية تحديًا كبيرًا أمام الجراح الذي يستخدم تقنية الوصول بهدف فتح شق صغير، مع الحفاظ على درجة الأمان اللازمة لمنع إصابة الأوعية الحرقفية والضفائر العصبية المستقلة. تقلل تقنية الوصول الواردة هنا والتي تستخدم جهاز مبعاد طومسون هذه المخاوف بدرجة كبيرة.

الشفرات الخاصة بالشفة العكسية

تحافظ الشفة العكسية على ثبات الإبعاد عن طريق تعشيق الجزء الجانبي من الجسم الفقري.

الكشف غير الخطير

تتيح شفرات الفقرات القطنية الأمامية الخاصة بالشفة العكسية والتي توصف بأنها شفيفة للأشعة - كشف الفقرات القطنية الأمامية بصورة مذهلة وتمنع انزلاق الشفرة.

الشفرات القوية الشفيفة للأشعة

تمنع القوة الفائقة الانثناء المفرط في ظل الإبعاد الكبير. تتوفر الشفرات بعمق يصل إلى ٢٥٠ مم لتلائم جميع أحجام المرضى.

ملاحظة: انظر الصفحة ٧ للاطلاع على معلومات الطلب.

ملاحظة: نظرًا لأننا نسعى دائمًا نحو توفير أفضل المنتجات الممكنة، فقد تظهر بعض الصور في دليل المستخدم هذا على نحو مختلف قليلاً عن المنتج الذي يتم استلامه.

تقنيات طومسون: الفقرات القطنية الأمامية/ سلفادور أيه براو، دكتور في الطب، زميل كلية الجراحين الأمريكية

أسئلة أو معلومات إضافية: +١-٢٣١-٩٢٢-٠١٧٧

الصفحة ٣

خطوات إعداد تقنية الوصول المصغر إلى خلف الصفاق

فيما يلي خطوات الإعداد المقترحة لكشف الفقرات القطنية الأمامية خلف الصفاق وذلك على النحو الذي أوضحه الدكتور براو.

الخطوة ١

ضع المريض في وضعية الاستلقاء على طاولة أشعة سينية.

يقف الجراح الذي يستخدم تقنية الوصول على الجانب الأيسر ويقف مساعده على الجانب الأيمن. يتوقف مستوى الشق المستعرض في المستوى القحفي الذنبي على مستوى الفقرات المراد الوصول إليها. تُعد الأشعة السينية الجانبية للفقرات ضرورية لتحديد الموضع المناسب لهذا الشق.

تنبيه: إذا كان المريض سمينًا، فتجنب ضغط العصب الزندي عند وضع وصلة ربط القضيب.

نصيحة: عند الضرورة، استخدم طاولة غرفة عمليات أوسع أو قم بزيادة عرض الطاولة بمقدار ¼ ٢ بوصة باستخدام موسّع القضبان لدينا (#٤١٩١٧).

الخطوة ٢

يتم تحريك العضلة المستقيمة اليسرى بصورة دائرية. مع تباعد العضلة المستقيمة مبدئيًا بطريقة متوسطة، قم بشق الغمد الخلفي للفافة المستعرضة من ٤ إلى ٥ سم بعناية حتى يظهر الصفاق بسهولة في أي وضع عادي. أمسك الحواف بملقط قاطع للنزف وارفعه بعيدًا، ثم شرّح الغمد بعناية فائقة إذا كنت تشرّح من الصفاق. قم بشق الصفاق إلى أدنى مستوى و/أو أعلى مستوى ممكن له. باستخدام السبابة، ادفع الصفاق بعناية إلى الخلف عند حافة الشق اللفافي ووسّع ببطء مستوى معين بينه وبين السطح السفلي للعضلات الداخلية المائلة والمستعرضة واللفافة. سيدفعك هذا إلى الحيز الموجود خلف الصفاق.

استمر في التشريح الكليل بالإصبع بعناية ومن الخلف، ثم ابدأ في الدفع بطريقة متوسطة لمحاولة رفع الصفاق بعيدًا عن العضلة القطنية. احرص على عدم الدخول إلى الحيز الموجود خلف العضلة القطنية في هذه المرحلة، لأن هذا سيؤدي إلى نزيف لا داعي له في جيبة مقفلة. يمكن التعرف بسهولة على العصب التناسلي الفخذي عبر العضلة القطنية. يمكن التعرف على الحالب عادة عندما يتم رفع الصفاق بعيدًا عن العضلة القطنية. يجب الحفاظ على كلتا البنيتين كي لا تتعرضا للإصابة.

مجموعة الصور الداخلية: بدء التشريح الجانبي للعضلة المستقيمة خلف اللصاق

تفضّل بزيارتنا عبر الإنترنت على العنوان التالي: THOMPSONSURGICAL.COM

الصفحة ٤

تقنيات طومسون: / تركيب شفرات المبعاد

خطوات إعداد تقنية الوصول المصغر إلى خلف الصفاق (يُتبع)

الخطوة ٣

بمجرد التعرف على العضلة القطنية، المس الجزء الأوسط منها لفحص القرص والجسم الفقري والشريان الحرقفي. في هذه المرحلة، إذا كان حجم الشق يسمح بإدخال اليد بأكملها، فقم بإدخالها وأغلق قبضة يدك في المنطقة خلف الصفاق. ادفع بالقبضة المغلقة إلى أعلى أو أسفل بقوة لرفع الصفاق بعيدًا في جميع الاتجاهات. استكمل التشريح الكليل لكشف طول الشرايين الحرقفية الأصلية والخارجية بالكامل ومن بعيد قدر الإمكان، ثم ابدأ التشريح الكليل بعناية على طول الحافة الجانبية للشريان. سيؤدي هذا إلى كشف الوريد الحرقفي الأصلي الأيسر أسفل الشريان مباشرة. استمر في التشريح في الخلف لتحديد الوريد (الأوردة) اللفافي القطني. تنتشر الاختلافات بين تكوين الوريد الحرقفي الأصلي والأوردة القطنية، ويجب توخي الحذر الشديد لتحديد هذه الأوردة وربطها وقطعها بالعرض ولتجنب القلع. يمكن الآن فصل الشريان والوريد الحرقفي الأيسر بعيدًا عن الفقرات باستخدام إسفنجة ناعمة من البوليسترين على شكل حبة الفول سوداني، وعقلة الإصبع، والتشريح الكليل بالرافعة.

مجموعة الصور الداخلية: الوصول المستمر إلى خلف الصفاق

الخطوة ٤

قم بتثبيت وصلة ربط القضيب من الفئة Elite II في قضيب الطاولة فوق الستارة المعقمة على جانبي الطاولة، أيًا كان الجانب الذي يحافظ على نظافة المساحة التي يعمل فيها الجراح (A). يتم إدخال القضيب المستعرض في الوصلة ووضعه على ارتفاع ٢ سم من موقع التشغيل (B).

الخطوة ٥

تُدفع جميع البنيات الوعائية بعد ذلك من اليسار إلى اليمين، الأمر الذي يتيح الرؤية الكافية للقرص (الأقراص) والأجسام الفقرية المتضمنة. يمكن قطع الأوعية القطعية التي تسير عبر الأغوار الموجودة على السطح الأمامي للأجسام - بالعرض بين المشابك ودفعها إلى الجانبين عن طريق التشريح الكليل. تأكد من أنك تستطيع إدخال إصبع واحد على الأقل بين الوريد والرباط بحيث يمكنك جس الحافة الجانبية اليمنى من الفقرات مع الأوعية الموجودة فوق إصبعك (أصابعك).

مجموعة الصور الداخلية: التشريح بالإصبع أسفل الأوعية بعد ربط الوريد القطني اللفافي

تقنيات طومسون: الفقرات القطنية الأمامية/ سلفادور أيه براو، دكتور في الطب، زميل كلية الجراحين الأمريكية

أسئلة أو معلومات إضافية: +١-٢٣١-٩٢٢-٠١٧٧

الصفحة ٥

خطوات إعداد تقنية الوصول المصغر إلى خلف الصفاق (يُتبع)

الخطوة ٦

تُثبت أذرع الامتداد الجانبية بالقضيب المستعرض (A) وتوضع مباشرة فوق مستوى أفق المريض (B).

الخطوة ٧

يُدْخِل الجراح يده اليسرى مرة أخرى إلى الحيز الموجود خلف الصفاق مع تحريك العضلة المستقيمة بشكل جانبي في الحال، ويمكنه بعد ذلك تحريك أصابعه بسهولة إلى الجانب الأيمن من الفقرات. توضع شفرة الوصول إلى الفقرات الأمامية الخاصة بالشفة العكسية والتي توصف بأنها شفيفة للأشعة بشكل عشوائي على الجانب الأيمن من الفقرات باستخدام الإصبع (الأصابع) كمرشد.

مجموعة الصور الداخلية: إدخال الشفرة الأولية للشفة العكسية في الجانب الأيمن من الفقرات

الخطوة ٨

تُثبت هذه الشفرة بعد ذلك بأذرع الامتداد الجانبية لإطار المبعاد، مما يتسبب في رفع البنيات الوعائية، وكشف السطح الأمامي للفقرات. وبمجرد تثبيت الشفرة في مبعاد طومسون، لن تتحرك الشفرة الخاصة بالشفة العكسية. تعمل الشفة العكسية على تثبيت الشفرة على حافة الفقرات ومنعها من الانزلاق إلى الأمام قبل حدوث الشد. بدون هذه الشفة العكسية، لن تعمل شفرة المبعاد بفعالية.

الخطوة ٩

مع تباعد العضلة المستقيمة الآن بشكل جانبي، ستكون هناك مقاومة أقل بكثير عند دفع شفرة المبعاد لكشف الفقرات في منظر أمامي - خلفي (AP) مباشر، وللسماح بوضع الجلبات لإدخال جهاز ملولب أو حلقة فخذية أو قرص اصطناعي. ضع الشفرة الثانية للشفة العكسية على الجانب الأيسر من الفقرات وثبّتها بإطار مبعاد طومسون. عادة ما يجب وضع شفرات المبعاد الإضافية عند أعلى و/أو أقل مستوى لإكمال الكشف. مع تثبيت الشفرات جيدًا على الجدار الجانبي للعمود الفقري، يستطيع الآن جراح الفقرات ومساعده العمل على القرص دون أن تعوقهم أيديهم أو أجهزة المبعاد الأخرى، وبمستوى نسبي من الأمان يضمن معه أن الأوعية لن تتحرك حول أجهزة المبعاد ولن تتعرض للإصابة.

مجموعة الصور الداخلية: تم استخدام كلتا شفرتَي الشفة العكسية وتعشيقهما على الجزء الجانبي من القرص والجسم الفقري

تفضّل بزيارتنا عبر الإنترنت على العنوان التالي: THOMPSONSURGICAL.COM

الصفحتان ٦ + ٧

تقنيات طومسون: / جهاز الفقرات القطنية الأمامية + الأدوات الإضافية الاختيارية

معلومات الطلب

الغلاف الخلفي

مفتاح الرموز:

الشركة المصنِّعة الممثل المعتمَد للمنتجات التي تحمل علامة EC علامة CE التحذيرات / التدابير الوقائية غير معقَّم

Thompson Retractor

Uncompromised Exposure™

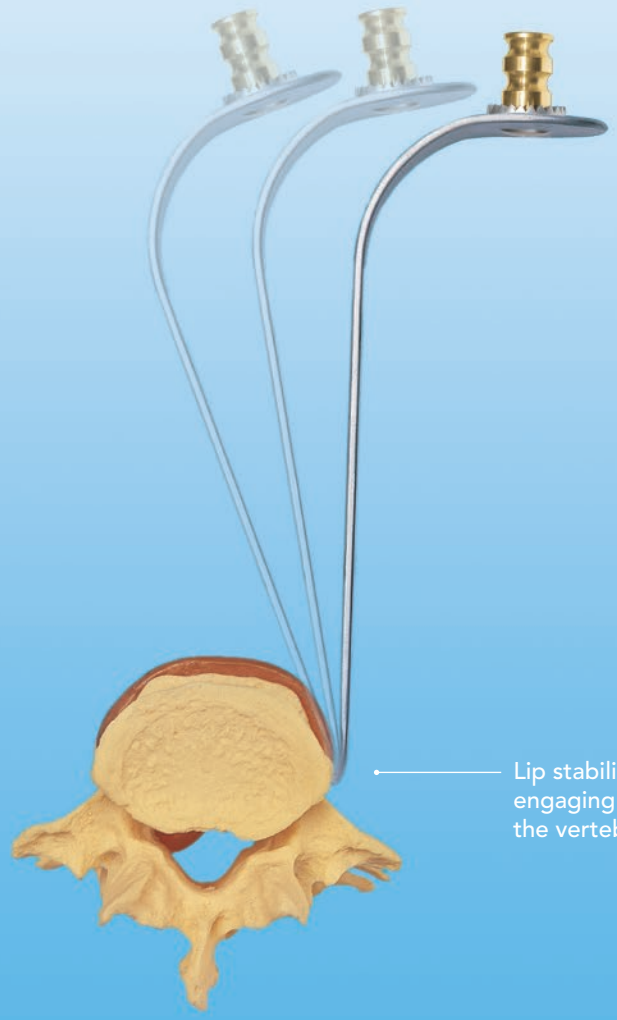

Thompson Techniques:

BRAU (REVERSE LIP) ANTERIOR LUMBAR ACCESS

"The Thompson AL Brau Blades have become essential for the Anterior Mini-Open approach to the lumbar spine with a proven 15 year track record of safety. You get steady, rock solid exposure providing excellent visualization throughout without the need to re-adjust thus saving time by reducing the 'fiddle factor.'"

- Salvador A. Brau, MD, FACS

Salvador A. Brau, MD, FACS

Dr. Brau trained in general vascular surgery at the Mount Sinai Hospital in New York City and has been performing anterior access procedures to all levels of the spine for over 20 years. He has performed over 1,500 open anterior approaches to the lumbar spine and has also been a pioneer in anterior laparoscopic and thoracoscopic access. Now retired, Dr. Brau was Assistant Clinical Professor of Surgery at USC, and worked at Cedars-Sinai Medical Center in Los Angeles.

Dr. Brau has developed a new "mini-open" anterior approach to the lumbar spine. In October of 2000, he presented his experience with this approach in 386 cases, along with a video of the procedure, to the North American Spine Society Annual Meeting in New Orleans. This procedure is dependent on special retractors designed by Dr. Brau. These retractors received a patent on October 9, 2001, and are available exclusively from Thompson Surgical Instruments, Inc.

The anterior approach to the lumbar spine is heavily dependent on the ability of the access surgeon to provide exposure quickly and safely in view of a reported incidence of vascular injury. The requirement of a "straight on" anterior-posterior exposure for alignment of cages and artificial discs has presented a significant challenge for the approach surgeon to provide a small incision and yet maintain the degree of safety necessary to prevent injury to the iliac vessels and autonomic nerve plexus. The approach described here utilizing the Thompson retractor system significantly reduces these concerns.

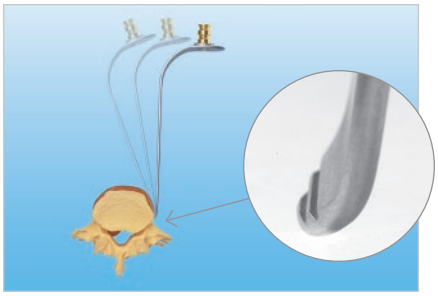

Exclusive Reverse Lip Blades

Reverse lip stabilizes retraction by engaging the lateral aspect of the vertebral body.

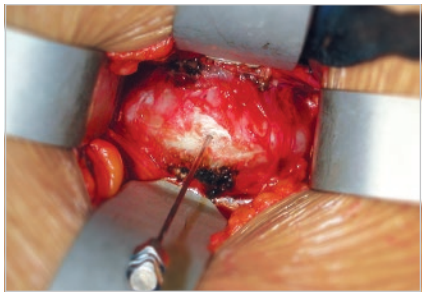

Uncompromised Exposure

Radiolucent Reverse Lip Anterior Lumbar blades offer phenomenal exposure of the anterior lumbar spine and prevent blade slippage.

Radiolucent, Strong Blades

Superior strength prevents excessive flexing under heavy retraction. Available up to 250mm deep to accommodate all patient sizes.

NOTE
See page 7 for ordering information.

NOTE
As we continually strive to provide the best products possible, some of the images in this user manual may appear slightly different from the product received.

Retroperitoneal Mini-Approach Set Up Steps

Below are the suggested set up steps for retroperitoneal anterior lumbar exposure, as outlined by Dr. Brau.

Step 1

Place the patient in the supine position on an x-ray table.

The approach surgeon stands on the left and the assistant on the right. The level of the transverse incision in the craniocaudad plane depends on the level of the spine to be approached. A lateral x-ray of the spine is essential to determine the proper placement of this incision.

CAUTION
If the patient is obese, avoid compressing the ulnar nerve when placing rail clamp.

TIP
When necessary, use a wider OR table or add 2 ¼" to the width of the table by using our Rail Extender (#41917).

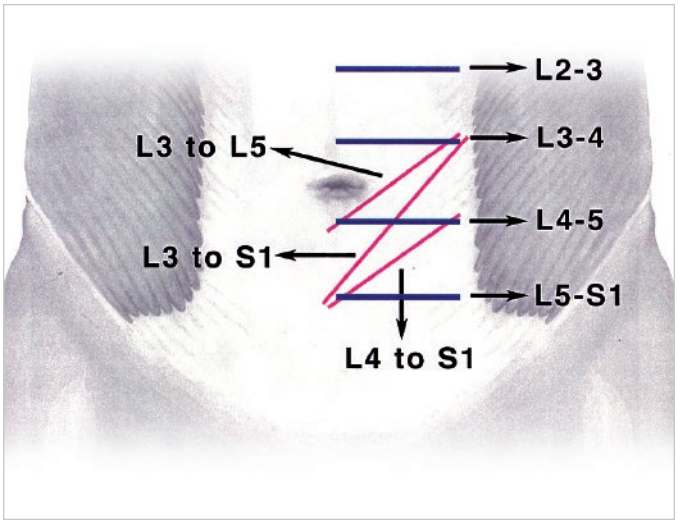

Step 2

The left rectus muscle is mobilized circumferentially. With the rectus muscle initially retracted medially, carefully incise the posterior sheath of transversalis fascia 4 to 5 cm until the peritoneum is seen to shine through. Grasp the edges with a hemostat and lift it away and very carefully dissect if from the peritoneum. Incise it as far inferiorly and superiorly as possible. Using your index finger, carefully push the peritoneum posteriorly at the edge of the fascial incision and slowly develop a plane between it and the undersurface of the internal oblique and transversus muscles and fascia. This will lead you to the retroperitoneal space.

Continue careful blunt finger dissection posteriorly, and then start pushing medially trying to elevate the peritoneum away from the psoas muscle. Be careful not to enter the retropsoas space at this point, as this will lead to unnecessary bleeding in a blind pouch. The genitofemoral nerve can be easily identified over the psoas. The ureter can usually be identified as the peritoneum is lifted away from the psoas. Both of these structures should be preserved from injury.

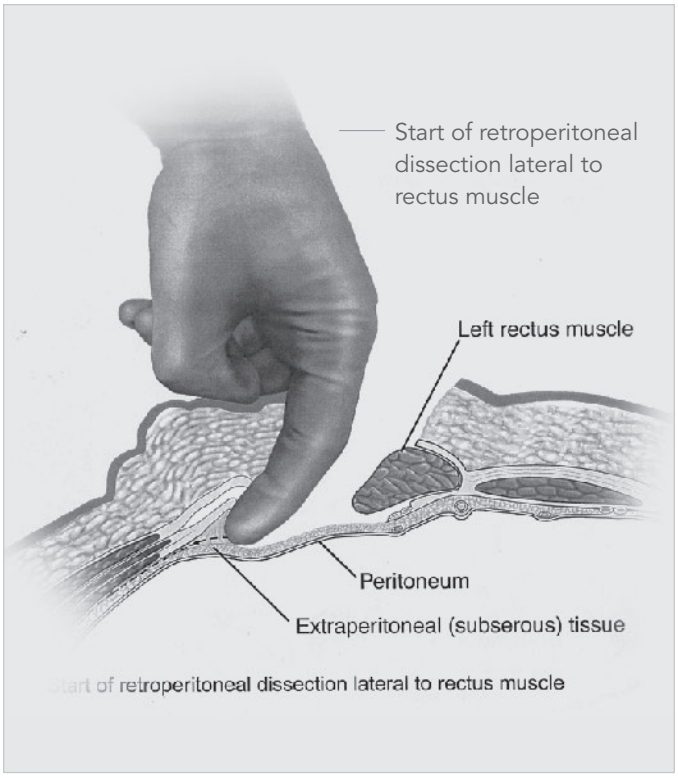

Retroperitoneal Mini-Approach Set Up Steps *(continued)*

Step 3

Once the psoas is identified, palpate medially to feel for the disc and vertebral body and iliac artery. At this point, if size of the incision allows, insert the entire hand and make a fist in the retroperitoneal area. Sweep with the closed fist up and down to elevate the peritoneum away in all directions. Continue with blunt dissection to expose the entire length of the common and external iliac arteries as far distally as possible, and then start careful blunt dissection along the lateral edge of the artery. This will expose the left common iliac vein just underneath the artery. Continue the dissection posteriorly to identify the ileolumbar vein(s). Variations in the formation of the common iliac vein and the lumbar veins are common, and great care must be exercised in order to identify, ligate and transect these veins and avoid avulsion. The left iliac vein and artery can now be separated away from the spine using gentle, peanut sponge, fingertip and blunt elevator dissection.

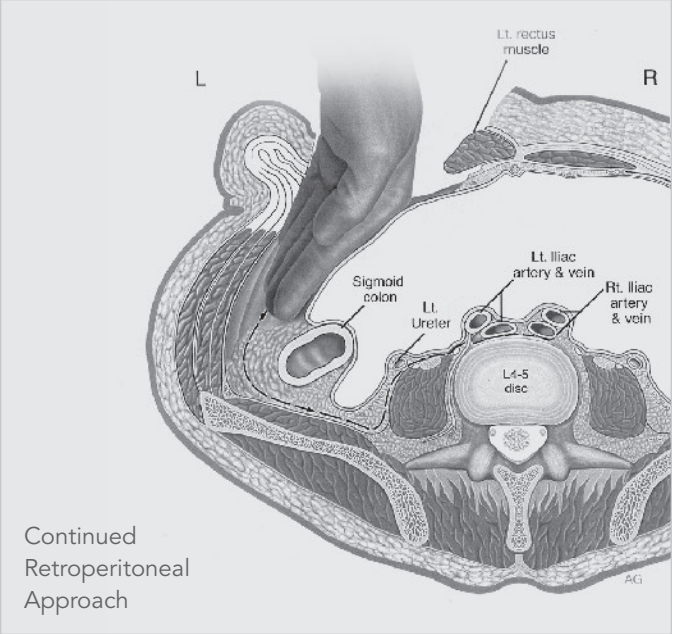

Continued Retroperitoneal Approach

Step 4

Secure the Elite II Rail Clamp to the table rail over the sterile drape on either side of the table, whichever side keeps the surgeon's operating field clear (A). The Crossbar is inserted into the joint and positioned 2 cm above the operative site (B).

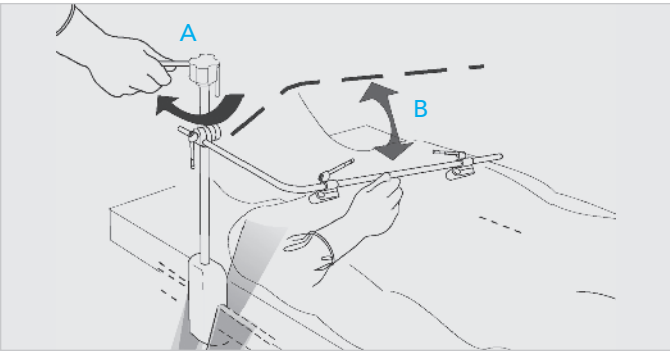

Step 5

All vascular structures are then swept from the left to right, providing adequate visualization of the disc(s) and vertebral bodies involved. Segmental vessels running across the valleys on the anterior surface of the bodies can be transected between clips and swept to the sides with blunt dissection. Make sure you can get at least one finger between the vein and the ligament so that you can palpate the right lateral edge of the spine with the vessels above your finger(s).

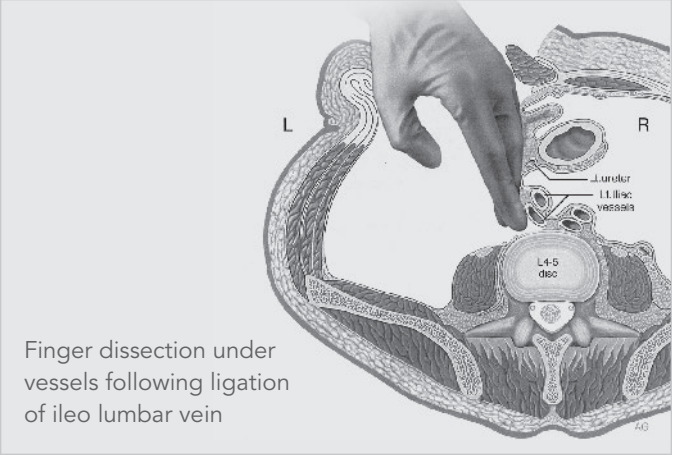

Finger dissection under vessels following ligation of ileo lumbar vein

Retroperitoneal Mini-Approach Set Up Steps *(continued)*

Step 6

The lateral extension arms are attached to the crossbar (A) and positioned just above the horizon of the patient (B).

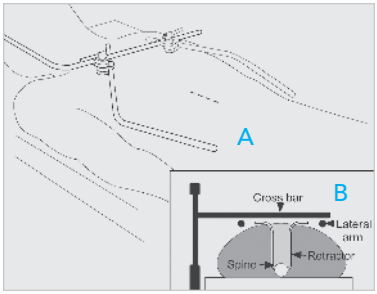

Step 7

The surgeon's left hand then re-enters the retroperitoneal space with the rectus now moved laterally, and the fingers find their way to the right side of the spine. A Radiolucent Reverse Lip Anterior Spine Access blade is placed blindly on the right side of the spine using the finger(s) as a guide.

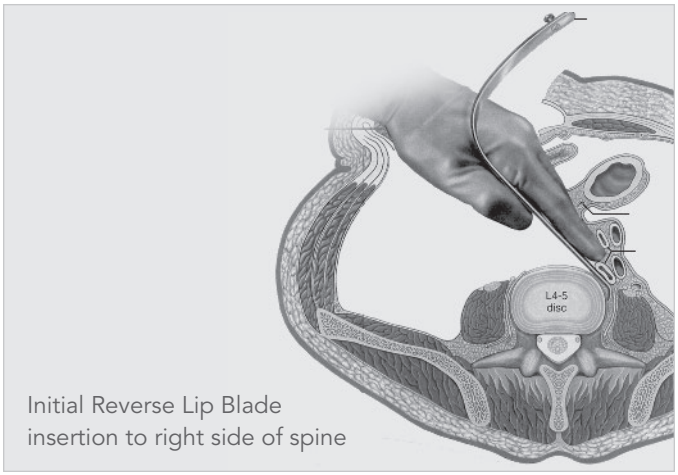

Initial Reverse Lip Blade insertion to right side of spine

Step 8

This blade is then attached to the lateral extension arms of the retractor frame, elevating the vascular structures and exposing the anterior surface of the spine.

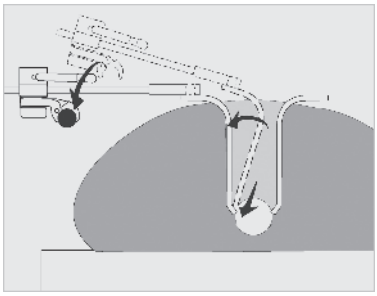

Once secured to the Thompson Retractor, the reverse-lipped blade will not move. The reverse lip keeps the blade anchored to the edge of the spine and prevents it from slipping anteriorly once tension is applied. Without this reverse lip, the retractor blade will not work effectively.

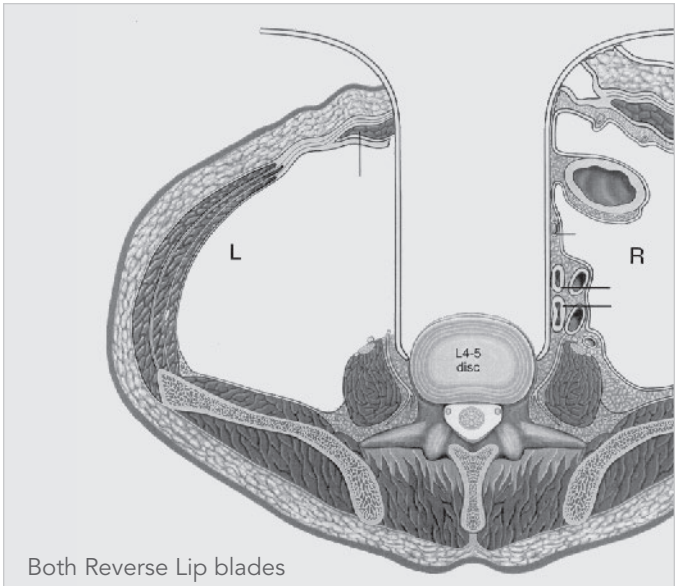

Both Reverse Lip blades deployed and engaged at lateral aspect of disc and vertebral body

Step 9

With the rectus now retracted laterally, there will be much less resistance when pushing the retractor blade to expose the spine in a direct AP view and allow placement of the sleeves for insertion of a threaded device, femoral ring or artificial disk. Place a second reverse-lip blade on the left side of the spine and attach to the Thompson frame. Commonly, additional retractor blades need to be placed superiorly and/or inferiorly to complete the exposure. With the blades well anchored to the lateral wall of the vertebral column, the spine surgeon and the assistant can now work on the disc without other hands or retractors being in the way and with relative security that vessels will not move around the retractors and expose themselves to injury.

Anterior Lumbar System Components



ANTERIOR LUMBAR SYSTEM #SL82019

REF	QTY	ITEM DESCRIPTION	PART #
A	1	Elite III Rail Clamp with 1 Cam Joint 16"	43902ACL
B	1	Crossbar with 2 Cam III Joints 24"	43900BC
C	2	20" Angled Arm (10" x 10") @ 45°	44120
D	2	24" Angled Arm (8" x 16") @ 45°	44124N
E	5	Cam II Clip-on Quick Angle 8"	SL42126WGP
F	1	Micro-Adjustable II Clip-on Quick Angle 10"	SL45006CGP
G	2	T-Handle	60020
H	1	Quick Angle Hand Held Adapter	SL42128G
I	1	Suction for Anterior Lumbar Surgery	51234
J	1	Anterior Lumbar Depth Gauge 335mm	51236
	2	Radio. Malleable Renal Vein 25mm x 140mm	SL46119BET
K	2	Radio. Malleable Renal Vein 25mm x 190mm	SL46119CET
L	2	Radio. Malleable 51mm x 203mm (2" x 8")	SL46122ET
M	1	Radio. Harrington 64mm x 152mm (2 ½" x 6")	SL46160ET
N	1	Radio. Splanchnich 51mm x 115mm (2" x 4 ½")	SL46145ET
O	2	Radio. Balfour 65mm x 72mm (2 ½" x 2 ¾")	SL46140ET
	4	Radio. Concave 25mm x 100mm (1" x 4")	SL46560
	4	Radio. Concave 25mm x 120mm (1" x 4 ¾")	SL46562
P	4	Radio. Concave 25mm x 140mm (1" x 5 ½")	SL46564
	4	Radio. Concave 25mm x 160mm (1" x 6 ¼")	SL46566

REF	QTY	ITEM DESCRIPTION	PART #
	4	Radio. Concave 25mm x 180mm (1" x 7")	SL46568
Q	2	Reverse Lip Malleable 25mm x 200mm	SL46192ET
	2	Reverse Lip Malleable 32mm x 200mm	SL46193ET
	2	Reverse Lip Tapered 25mm x 100mm	SL46260TET
R	2	Reverse Lip Tapered 25mm x 150mm	SL46265TET
	2	Reverse Lip Tapered 25mm x 200mm	SL46270TET
	2	Reverse Lip Rigid 25mm x 110mm	SL46261RET
	2	Reverse Lip Rigid 25mm x 130mm	SL46263RET
S	2	Reverse Lip Rigid 25mm x 150mm	SL46265RET
	2	Reverse Lip Rigid 25mm x 170mm	SL46267RET
	2	Reverse Lip Rigid 25mm x 190mm	SL46269RET
	2	Reverse Lip Rigid 32mm x 120mm	SL46282RET
T	2	Reverse Lip Rigid 32mm x 140mm	SL46284RET
	2	Reverse Lip Rigid 32mm x 160mm	SL46286RET
	2	Reverse Lip Rigid 32mm x 180mm	SL46288RET
	2	Reverse Lip Rigid 32mm x 200mm	SL46290RET
	1	Instrument Case	50000G
	1	Instrument Case - Exp. Reverse Lip ASA	50000ERL
	1	Instrument Case - AL Renal Vein Blades	50000ALR
	1	Instrument Case - Anterior Lumbar	50000ALT

SYSTEM NOTICE:
Non-S-Lock system available, but may require a longer lead time.
Please call for more information.

Table Adapters + Rail Extenders

Providing stable support on the OR table for the table mounted frame

When bedrail space is not available for a rail clamp, or, when the bedrail needs to be offset to accommodate obese patients, a rail adapter or rail extender should be applied.

TABLE ADAPTER

Easily connects to Jackson Spine tables to add a standard bed rail for applying a table mounted Thompson Retractor System to your operation.

REF	ITEM DESCRIPTION	PART #
U	Jackson Spine Frame Adapter	41927



RAIL EXTENDERS

Apply a Rail Extender to your OR table to increase your rail length or width and provide more attachment options for Thompson rail clamps.

REF	ITEM DESCRIPTION	PART #
V	Rail Extender 15" Single Clamp	5844
	Rail Extender 20" Single Clamp	41938
W	Rail Extender 14" Long with 2 ¼" Offset Dual Clamp	41917
	Rail Extender 22" Dual Clamp	41929

For a Free Trial Call Today*

1.800.227.7543

Rev E
041619
ttbrau

Uncompromised Exposure

VISIT US ONLINE: **THOMPSONSURGICAL.COM**

Thompson SURGICAL INSTRUMENTS
10341 East Cherry Bend Road
Traverse City, Michigan 49684
phone: 231.922.0177
fax: 231.922.0174
thompsonsurgical.com

EC REP **Emergo Europe**
Prinsessegracht 20
2514 AP The Hague
THE NETHERLANDS

* Free trial valid for U.S. customers only. Customers outside U.S. please call +1-231-922-0177 for availability.

© 2019 Thompson Surgical Instruments, Inc. Traverse City, Michigan. Printed in the U.S.A.

® S-Lock®, PLA®, and the "T Circle" logomark are Registered Trademarks of Thompson Surgical Instruments, Inc.

Patents: US4971038, US5025780, US5888197, US5897087, US5902233, US5984865, US6033363, US6416465, US6511423, US7338442, US7749163, US8257255, US8360971, US8617064, US9872675
Other patents pending.

CE 0297

Made In USA

Symbol Legend:

Manufacturer	Authorized EC Rep	CE Mark	Warnings / Precautions	Non-Sterile