Предна корица
Безкомпромисна експозиция
Техники на Томпсън: Преден лумбален достъп (обърнат край) по Брау
Снимка: Челюстите стабилизират ретракцията чрез захващане на страничния ръб на тялото на прешлена.
„Скалпелите Thompson AL Brau са от съществено значение за предния достъп с минимална инцизия към лумбалната част на гръбнака с доказан 15 годишен безопасен опит. Получавате стабилна, изключително надеждна експозиция, която осигурява отлична визуализация навсякъде, без да е нужно пренастройване, като по този начин спестявате време, като намалявате „фактора на наместването“.
– д-р Салвадор А. Брау, член на Американската колегия на хирурзите

Стр. 2
ТЕХНИКИ НА ТОМПСЪН / БИО + ФУНКЦИИ + МИНИ ДОСТЪП
д-р Салвадор А. Брау, член на Американската колегия на хирурзите
Д-р Брау е практикувал обща съдова хирургия в болница „Синай“ в Ню Йорк и вече над 20 години извършва процедури с преден достъп до всички нива на гръбначния стълб. Той е направил над 1500 открити предни достъпа към поясния отдел на гръбначния стълб и също е бил пионер в предния лапароскопски и торакоскопски достъп. Вече пенсиониран, д-р Брау е клиничен доцент по хирургия в Университета на Южна Каролина (USC) и работи в Медицински център „Сидър–Синай“ в Лос Анджелис.

Д-р Брау е разработил нов „мини-открит“ преден достъп към поясния отдел на гръбначния стълб. През октомври 2000 г. той представи своя опит с този достъп в 386 случая, заедно с видеоклип от процедурата, на Годишната среща на Обществото на хирургията на гръбначния стълб на Северна Америка в Ню Орлиънс. Тази процедура зависи от специалните ретрактори, проектирани от д-р Брау. Тези ретрактори са патентовани на 9 октомври 2001 г. и се предлагат ексклузивно от Thompson Surgical Instruments, Inc.

Предният достъп към поясния отдел на гръбначния стълб е силно зависим от способността на хирурга, осъществяващ достъпа, да осигури бърза и безопасна експозиция, като се има предвид съобщаваната честота на съдови увреждания. Изискването за „директна“ предно-задна експозиция за подравняване на междупрешлените протези (кейджове) и изкуствените дискове представлява сериозно предизвикателство за осъществяващия достъпа хирург – да направи малък разрез и все пак да поддържа степента на безопасност, необходима за предотвратяване на наранявания на илиачните съдове и автономните нервни сплитове. Долуописаният достъп използва ретракторна система Томпсън, която значително намалява тези опасения.

Изключителни скалпели с обърнат край
Обърнатият край стабилизира ретракцията чрез захващане на страничния ръб на прешленното тяло.

Безкомпромисна експозиция
Рентгенопрозрачните скалпели с обърнат край за предел лумбален достъп осигуряват феноменална експозиция на предната лумбална част на гръбначния стълб и предотвратяват изплъзване на скалпела.

Рентгенопрозрачни, здрави скалпели
Превъзходната якост предотвратява прекомерното огъване при силна ретракция. Предлага се с до 250 mm дълбочина, за да подхожда за всички размери пациенти.

ЗАБЕЛЕЖКА: За информация за поръчка вж. стр. 7.

ЗАБЕЛЕЖКА: Тъй като постоянно се стремим да предоставяме възможно най-добрите продукти, някои от изображенията в това ръководство за потребителя може да изглеждат малко по-различно от получения продукт.

ТЕХНИКИ ТОМПСЪН: ПРЕДЕН ЛУМБАЛЕН ДОСТЪП / Д-Р САЛВАДОР А. БРАУ, ЧЛЕН НА АМЕРИКАНСКАТА КОЛЕГИЯ НА ХИРУРЗИТЕ
ЗА ВЪПРОСИ ИЛИ ДОПЪЛНИТЕЛНА ИНФОРМАЦИЯ: +1-231-922-0177

Стр. 3
Стъпки на ретроперитонеалния мини достъп
По-долу са представени стъпките за ретроперитонеална предна лумбална експозиция по метода на д-р Брау.

Стъпка 1
Поставете пациента легнал по гръб върху рентгеновата маса.

Хирургът, който ще осъществява достъпа, стои отляво, а помощникът отдясно. Нивото на напречния разрез в краниокаудалната равнината зависи от нивото на гръбнака, до което ще се осъществява достъпът. Страничното рентгеново изображение на гръбначния стълб е от съществено значение за определяне на правилния разрез.

ВНИМАНИЕ: Ако пациентът е с наднормено тегло, при поставянето на релсовата скоба избягвайте компресирането на лакетния нерв.

СЪВЕТ: Когато е необходимо, използвайте по-широка операционна маса или добавете 2¼“към ширината на масата, като използвате релсов удължител (# 41917).

Стъпка 2
Левият прав мускул се мобилизира по периферията. При първоначално изтеглен медиално прав мускул внимателно направете 4 до 5 cm разрез в задната обвивка на напречната фасция, докато видите перитонеумът да проблясва. Хванете краищата с хемостат, извадете го и много внимателно дисектирайте от перитонеума. Разрежете го колкото е възможно по-ниско и по-високо. С помощта на показалеца си внимателно натиснете перитонеума назад в края на фасциалния разрез и бавно разгърнете равнина между него и долната повърхност на вътрешните кос и напречен мускули и фасции. Така ще получите достъп до ретроперитонеалното пространство.

Продължете внимателно с тъпа дисекция с пръст назад и след това започнете да бутате медиално, като се опитвате да вдигнете перитонеума далеч от поясния мускул. Внимавайте да не влезете в ретропоясното място, тъй като това ще доведе до ненужно кървене в сляпа торбичка. Бедренополовият нерв може лесно да се види над поясния мускул. Уретрата обикновено също може да се види, когато перитонеумът е вдигнат над поясния мускул. И двете структури трябва да се пазят от нараняване.

Снимка: Начало на ретроперитонеалната дисекция латерално на правия мускул

ПОСЕТЕТЕ НИ ОНЛАЙН: THOMPSONSURGICAL.COM

Стр. 4
ТЕХНИКИ ТОМПСЪН / ПОСТАВЯНЕ НА СКАЛПЕЛ НА РЕТРАКТОРА
Стъпки на ретроперитонеалния мини достъп (продължение)

Стъпка 3
След като видите поясния мускул, палпирайте медиално, за да напипате диска, тялото на прешлена и илиачната артерия. В този момент, ако размерът на разреза позволява, вкарайте цялата ръка и я свийте в юмрук в ретроперитонеалната област. Плъзгайте свитата в юмрук ръка нагоре и надолу, за да повдигнете перитонеума във всички посоки. Продължете с тъпа дисекция, за да се покаже цялата дължина на общата и външната илиачни артерии във възможно най-голяма степен и след това започнете внимателна тъпа дисекция по страничния ръб на артерията. Това ще изложи лявата обща илиачна вена точно под артерията. Продължете дисекцията назад, за да се покаже(ат) илеолумбалната(ите) вена(и). Различията във формирането на обикновената илиачна вена и лумбалните вени са често срещани и трябва да се положат големи грижи, за да се идентифицират, лигират и трансектират тези вени и да се избегне авулзия Лявата илиачна вена и артерия могат да бъдат отделени от гръбначния стълб, като се използва лека хирургическа гъбка, върха на пръста и дисекция с тъп елеватор.

Снимка: Продължен ретроперитонеален достъп

Стъпка 4
Закрепете релсовата скоба Elite II към релсата на масата над стерилната завеса от двете страни на масата, която пази чисто оперативното поле на хирурга (A). Напречната шина се вкарва в палцовия съединител и се поставя на 2 cm над оперативния участък (B).

Стъпка 5
Всички съдови структури след това се преместват от ляво надясно, с което се осигурява адекватна визуализация на диска(овете) и телата на прешлените, по които ще се работи. Сегментните съдове, преминаващи през вдлъбнатините на предната повърхност на телата, могат да бъдат разрязани напречно между клипси и преместени отстрани с тъпа дисекция. Уверете се, че можете да вкарате поне един пръст между вената и лигамента, за да можете да палпирате десния страничен ръб на гръбнака със съдовете над пръста(ите) ви.

Снимка: Дисекция с пръсти под съдове след лигиране на илеолумбалната вена

ТЕХНИКИ НА ТОМПСЪН: ПРЕДЕН ЛУМБАЛЕН ДОСТЪП / Д-Р САЛВАДОР А. БРАУ, ЧЛЕН НА АМЕРИКАНСКАТА КОЛЕГИЯ НА ХИРУРЗИТЕ
ЗА ВЪПРОСИ ИЛИ ДОПЪЛНИТЕЛНА ИНФОРМАЦИЯ: +1-231-922-0177

Стр. 5
Стъпки на ретроперитонеалния мини достъп (продължение)

Стъпка 6
Рамената на страничното удължение са прикрепени към напречната шина (A) и са разположени точно над хоризонта на пациента (B).

Стъпка 7
След това лявата ръка на хирурга отново навлиза в ретроперитонеалното пространство, като правият мускул се отмества встрани, а пръстите се придвижват към дясната страна на гръбнака. Рентгенопрозрачният обърнат край на скалпела за преден достъп до гръбначния стълб се поставя сляпо от дясната страна на гръбнака, като се използва(т) пръста(ите) като водач.

Снимка: Първоначално поставяне на скалпела с обърнат край в дясната част на гръбнака

Стъпка 8
Този скалпел се прикрепя към рамената на страничното удължение на рамката на ретрактора, като съдовите структури се повдигат и се показва предната повърхност на гръбначния стълб. След като се закрепи към ретрактора на Томпсън, скалпелът с обърнат край няма да се движи. Обърнатият край придържа скалпела, захванат за края на прешлена, и предотвратява приплъзването му напред след като се приложи натиск. Без този обърнат край скалпелът на ретрактора няма да работи ефективно.

Стъпка 9
След като правият мускул се изтегли встрани, ще има много по-малко съпротивление при натискане на ретрактора, за да се изложи гръбнака в директна предно-задна проекция и да се позволи поставянето на дезилета за вкарване на фиксиращото резбовано изделие, феморален пръстен или изкуствен диск. Поставете втори скалпел с обърнат край от лявата страна на гръбнака и я прикрепете към рамката на Томпсън. Обикновено допълнителните скалпели с обърнат край трябва да се поставят по-високо и/или по-ниско, за да завършат експозицията. Със скалпелите, добре закрепени към страничната стена на гръбначния стълб, хирургът, работещ по гръбначния стълб и помощникът му вече могат да работят върху диска, без други ръце или ретрактори с относителна сигурност, че съдовете няма да се движат около ретракторите и да се излагат на опасност от нараняване.

Снимка: Поставените два скалпела с обърнат ръб са захванати за страничния на диска и прешленното тяло

ПОСЕТЕТЕ НИ ОНЛАЙН: THOMPSONSURGICAL.COM

Стр. 6+ 7
ТЕХНИКИ НА ТОМПСЪН / ПРЕДНА ЛУМБАЛНА СИСТЕМА + ДОПЪЛНИТЕЛНИ АКСЕСОАРИ
ИНФОРМАЦИЯ ЗА ПОРЪЧКИ

Задна корица
Легенда на символите:

Производител	Упълномощен представител за ЕС	CE знак
Предупреждения / предпазни мерки	Нестерилно	

Thompson Retractor

Uncompromised Exposure™

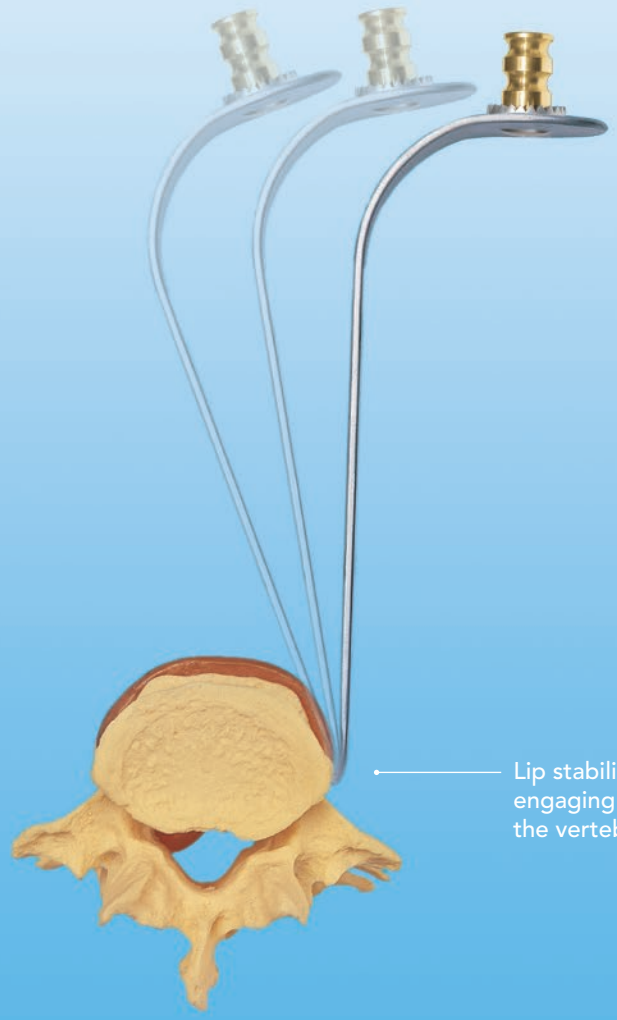

Thompson Techniques:

BRAU (REVERSE LIP) ANTERIOR LUMBAR ACCESS

"The Thompson AL Brau Blades have become essential for the Anterior Mini-Open approach to the lumbar spine with a proven 15 year track record of safety. You get steady, rock solid exposure providing excellent visualization throughout without the need to re-adjust thus saving time by reducing the 'fiddle factor.'"

- Salvador A. Brau, MD, FACS

Salvador A. Brau, MD, FACS

Dr. Brau trained in general vascular surgery at the Mount Sinai Hospital in New York City and has been performing anterior access procedures to all levels of the spine for over 20 years. He has performed over 1,500 open anterior approaches to the lumbar spine and has also been a pioneer in anterior laparoscopic and thoracoscopic access. Now retired, Dr. Brau was Assistant Clinical Professor of Surgery at USC, and worked at Cedars-Sinai Medical Center in Los Angeles.

Dr. Brau has developed a new "mini-open" anterior approach to the lumbar spine. In October of 2000, he presented his experience with this approach in 386 cases, along with a video of the procedure, to the North American Spine Society Annual Meeting in New Orleans. This procedure is dependent on special retractors designed by Dr. Brau. These retractors received a patent on October 9, 2001, and are available exclusively from Thompson Surgical Instruments, Inc.

The anterior approach to the lumbar spine is heavily dependent on the ability of the access surgeon to provide exposure quickly and safely in view of a reported incidence of vascular injury. The requirement of a "straight on" anterior-posterior exposure for alignment of cages and artificial discs has presented a significant challenge for the approach surgeon to provide a small incision and yet maintain the degree of safety necessary to prevent injury to the iliac vessels and autonomic nerve plexus. The approach described here utilizing the Thompson retractor system significantly reduces these concerns.

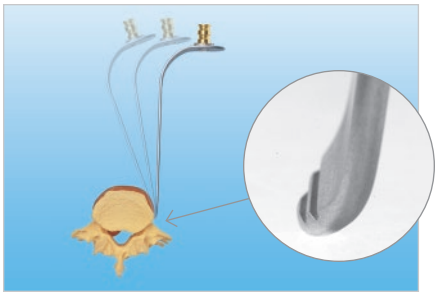

Exclusive Reverse Lip Blades

Reverse lip stabilizes retraction by engaging the lateral aspect of the vertebral body.

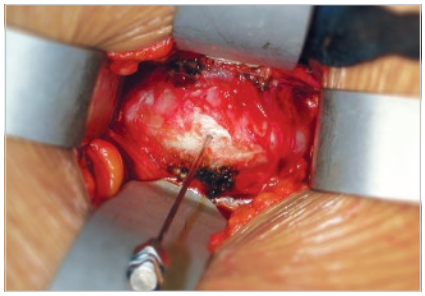

Uncompromised Exposure

Radiolucent Reverse Lip Anterior Lumbar blades offer phenomenal exposure of the anterior lumbar spine and prevent blade slippage.

Radiolucent, Strong Blades

Superior strength prevents excessive flexing under heavy retraction. Available up to 250mm deep to accommodate all patient sizes.

NOTE
See page 7 for ordering information.

NOTE
As we continually strive to provide the best products possible, some of the images in this user manual may appear slightly different from the product received.

Retroperitoneal Mini-Approach Set Up Steps

Below are the suggested set up steps for retroperitoneal anterior lumbar exposure, as outlined by Dr. Brau.

Step 1

Place the patient in the supine position on an x-ray table.

The approach surgeon stands on the left and the assistant on the right. The level of the transverse incision in the craniocaudad plane depends on the level of the spine to be approached. A lateral x-ray of the spine is essential to determine the proper placement of this incision.

CAUTION
If the patient is obese, avoid compressing the ulnar nerve when placing rail clamp.

TIP
When necessary, use a wider OR table or add 2 ¼" to the width of the table by using our Rail Extender (#41917).

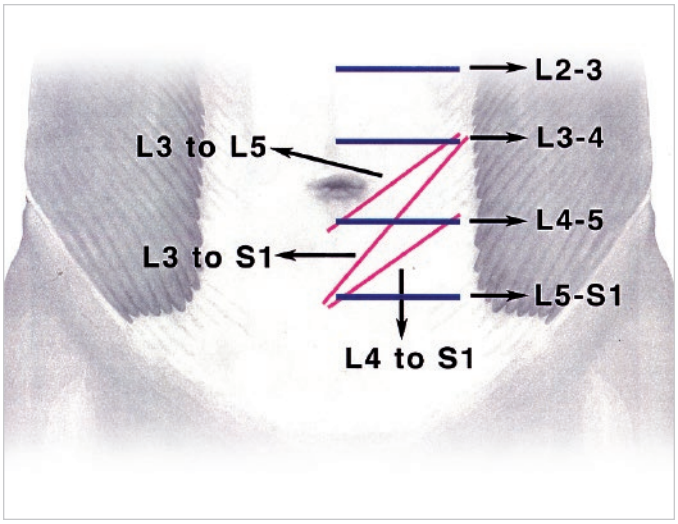

Step 2

The left rectus muscle is mobilized circumferentially. With the rectus muscle initially retracted medially, carefully incise the posterior sheath of transversalis fascia 4 to 5 cm until the peritoneum is seen to shine through. Grasp the edges with a hemostat and lift it away and very carefully dissect if from the peritoneum. Incise it as far inferiorly and superiorly as possible. Using your index finger, carefully push the peritoneum posteriorly at the edge of the fascial incision and slowly develop a plane between it and the undersurface of the internal oblique and transversus muscles and fascia. This will lead you to the retroperitoneal space.

Continue careful blunt finger dissection posteriorly, and then start pushing medially trying to elevate the peritoneum away from the psoas muscle. Be careful not to enter the retropsoas space at this point, as this will lead to unnecessary bleeding in a blind pouch. The genitofemoral nerve can be easily identified over the psoas. The ureter can usually be identified as the peritoneum is lifted away from the psoas. Both of these structures should be preserved from injury.

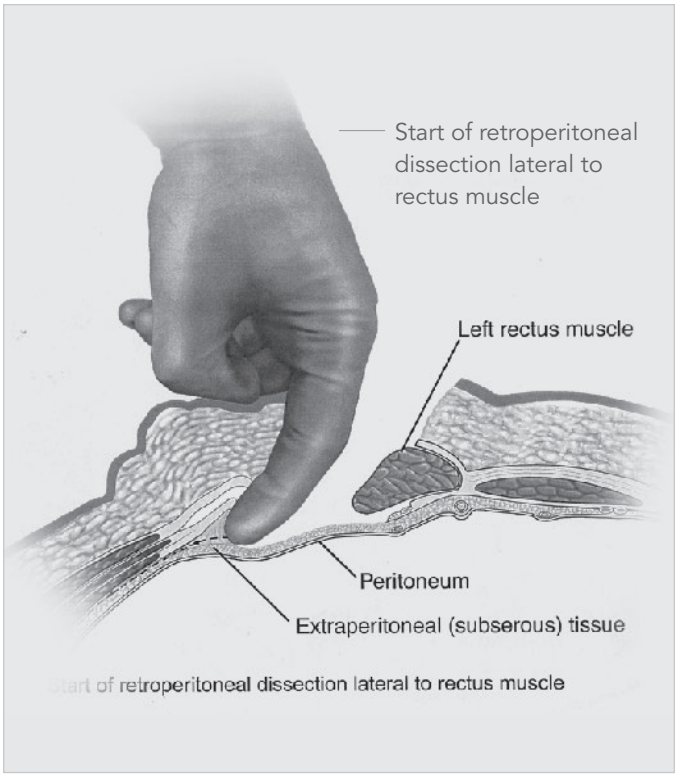

Retroperitoneal Mini-Approach Set Up Steps *(continued)*

Step 3

Once the psoas is identified, palpate medially to feel for the disc and vertebral body and iliac artery. At this point, if size of the incision allows, insert the entire hand and make a fist in the retroperitoneal area. Sweep with the closed fist up and down to elevate the peritoneum away in all directions. Continue with blunt dissection to expose the entire length of the common and external iliac arteries as far distally as possible, and then start careful blunt dissection along the lateral edge of the artery. This will expose the left common iliac vein just underneath the artery. Continue the dissection posteriorly to identify the ileolumbar vein(s). Variations in the formation of the common iliac vein and the lumbar veins are common, and great care must be exercised in order to identify, ligate and transect these veins and avoid avulsion. The left iliac vein and artery can now be separated away from the spine using gentle, peanut sponge, fingertip and blunt elevator dissection.

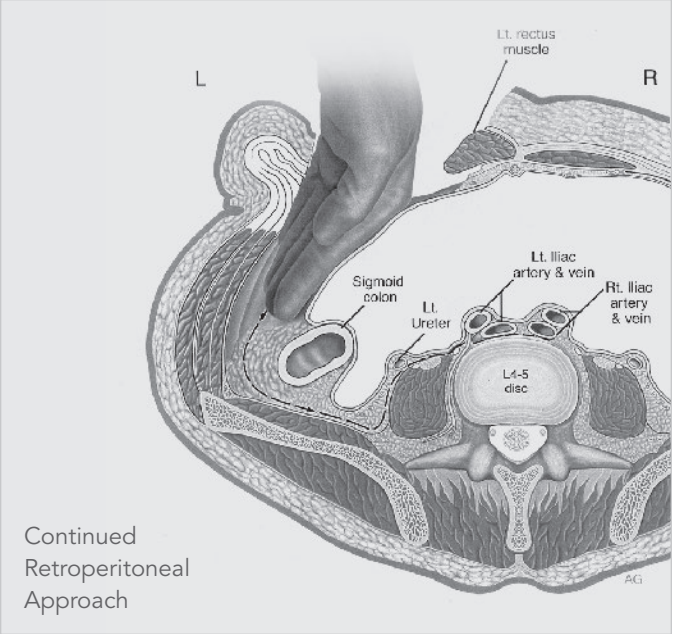

Continued Retroperitoneal Approach

Step 4

Secure the Elite II Rail Clamp to the table rail over the sterile drape on either side of the table, whichever side keeps the surgeon's operating field clear (A). The Crossbar is inserted into the joint and positioned 2 cm above the operative site (B).

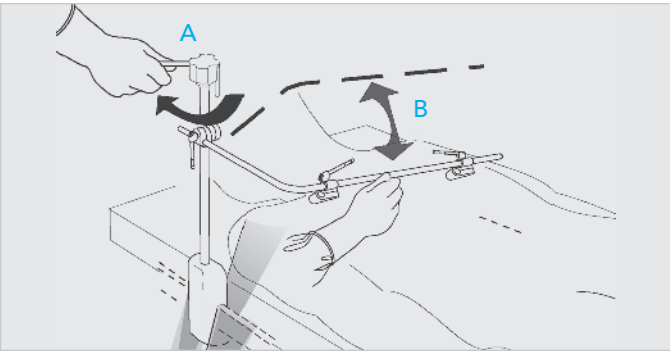

Step 5

All vascular structures are then swept from the left to right, providing adequate visualization of the disc(s) and vertebral bodies involved. Segmental vessels running across the valleys on the anterior surface of the bodies can be transected between clips and swept to the sides with blunt dissection. Make sure you can get at least one finger between the vein and the ligament so that you can palpate the right lateral edge of the spine with the vessels above your finger(s).

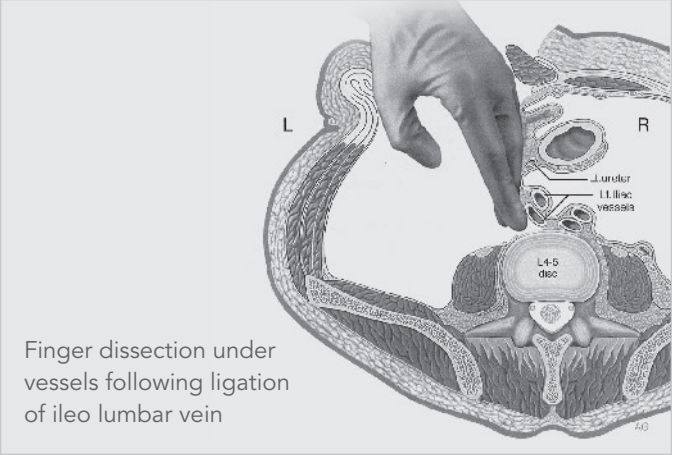

Finger dissection under vessels following ligation of ileo lumbar vein

Retroperitoneal Mini-Approach Set Up Steps *(continued)*

Step 6

The lateral extension arms are attached to the crossbar (A) and positioned just above the horizon of the patient (B).

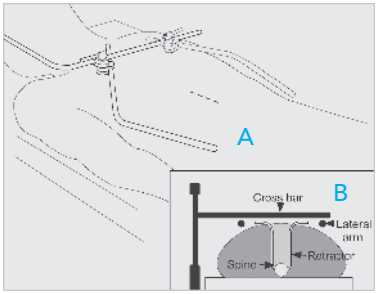

Step 7

The surgeon's left hand then re-enters the retroperitoneal space with the rectus now moved laterally, and the fingers find their way to the right side of the spine. A Radiolucent Reverse Lip Anterior Spine Access blade is placed blindly on the right side of the spine using the finger(s) as a guide.

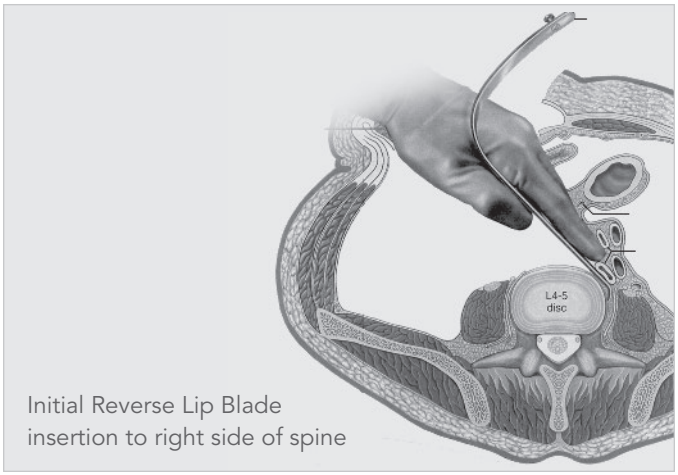

Initial Reverse Lip Blade insertion to right side of spine

Step 8

This blade is then attached to the lateral extension arms of the retractor frame, elevating the vascular structures and exposing the anterior surface of the spine.

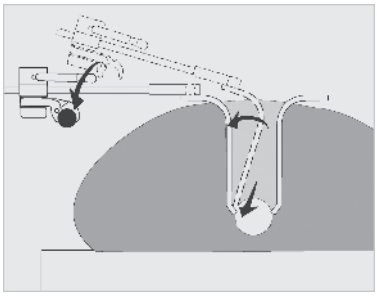

Once secured to the Thompson Retractor, the reverse-lipped blade will not move. The reverse lip keeps the blade anchored to the edge of the spine and prevents it from slipping anteriorly once tension is applied. Without this reverse lip, the retractor blade will not work effectively.

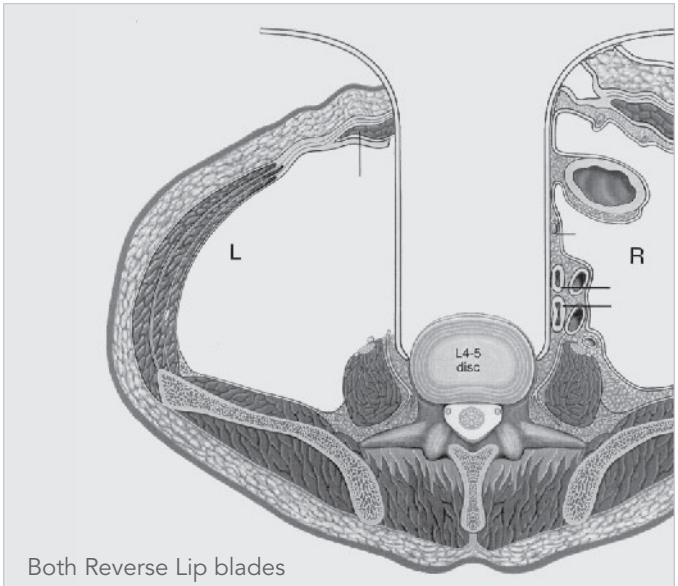

Both Reverse Lip blades deployed and engaged at lateral aspect of disc and vertebral body

Step 9

With the rectus now retracted laterally, there will be much less resistance when pushing the retractor blade to expose the spine in a direct AP view and allow placement of the sleeves for insertion of a threaded device, femoral ring or artificial disk. Place a second reverse-lip blade on the left side of the spine and attach to the Thompson frame. Commonly, additional retractor blades need to be placed superiorly and/or inferiorly to complete the exposure. With the blades well anchored to the lateral wall of the vertebral column, the spine surgeon and the assistant can now work on the disc without other hands or retractors being in the way and with relative security that vessels will not move around the retractors and expose themselves to injury.

Anterior Lumbar System Components



ANTERIOR LUMBAR SYSTEM #SL82019

REF	QTY	ITEM DESCRIPTION	PART #
A	1	Elite III Rail Clamp with 1 Cam Joint 16"	43902ACL
B	1	Crossbar with 2 Cam III Joints 24"	43900BC
C	2	20" Angled Arm (10" x 10") @ 45°	44120
D	2	24" Angled Arm (8" x 16") @ 45°	44124N
E	5	Cam II Clip-on Quick Angle 8"	SL42126WGP
F	1	Micro-Adjustable II Clip-on Quick Angle 10"	SL45006CGP
G	2	T-Handle	60020
H	1	Quick Angle Hand Held Adapter	SL42128G
I	1	Suction for Anterior Lumbar Surgery	51234
J	1	Anterior Lumbar Depth Gauge 335mm	51236
	2	Radio. Malleable Renal Vein 25mm x 140mm	SL46119BET
K	2	Radio. Malleable Renal Vein 25mm x 190mm	SL46119CET
L	2	Radio. Malleable 51mm x 203mm (2" x 8")	SL46122ET
M	1	Radio. Harrington 64mm x 152mm (2 ½" x 6")	SL46160ET
N	1	Radio. Splanchnich 51mm x 115mm (2" x 4 ½")	SL46145ET
O	2	Radio. Balfour 65mm x 72mm (2 ½" x 2 ¾")	SL46140ET
	4	Radio. Concave 25mm x 100mm (1" x 4")	SL46560
	4	Radio. Concave 25mm x 120mm (1" x 4 ¾")	SL46562
P	4	Radio. Concave 25mm x 140mm (1" x 5 ½")	SL46564
	4	Radio. Concave 25mm x 160mm (1" x 6 ¼")	SL46566

REF	QTY	ITEM DESCRIPTION	PART #
	4	Radio. Concave 25mm x 180mm (1" x 7")	SL46568
Q	2	Reverse Lip Malleable 25mm x 200mm	SL46192ET
	2	Reverse Lip Malleable 32mm x 200mm	SL46193ET
	2	Reverse Lip Tapered 25mm x 100mm	SL46260TET
R	2	Reverse Lip Tapered 25mm x 150mm	SL46265TET
	2	Reverse Lip Tapered 25mm x 200mm	SL46270TET
	2	Reverse Lip Rigid 25mm x 110mm	SL46261RET
	2	Reverse Lip Rigid 25mm x 130mm	SL46263RET
S	2	Reverse Lip Rigid 25mm x 150mm	SL46265RET
	2	Reverse Lip Rigid 25mm x 170mm	SL46267RET
	2	Reverse Lip Rigid 25mm x 190mm	SL46269RET
	2	Reverse Lip Rigid 32mm x 120mm	SL46282RET
T	2	Reverse Lip Rigid 32mm x 140mm	SL46284RET
	2	Reverse Lip Rigid 32mm x 160mm	SL46286RET
	2	Reverse Lip Rigid 32mm x 180mm	SL46288RET
	2	Reverse Lip Rigid 32mm x 200mm	SL46290RET
	1	Instrument Case	50000G
	1	Instrument Case - Exp. Reverse Lip ASA	50000ERL
	1	Instrument Case - AL Renal Vein Blades	50000ALR
	1	Instrument Case - Anterior Lumbar	50000ALT

SYSTEM NOTICE:
Non-S-Lock system available, but may require a longer lead time.
Please call for more information.

Table Adapters + Rail Extenders

Providing stable support on the OR table for the table mounted frame

When bedrail space is not available for a rail clamp, or, when the bedrail needs to be offset to accommodate obese patients, a rail adapter or rail extender should be applied.

TABLE ADAPTER

Easily connects to Jackson Spine tables to add a standard bed rail for applying a table mounted Thompson Retractor System to your operation.

REF	ITEM DESCRIPTION	PART #
U	Jackson Spine Frame Adapter	41927



RAIL EXTENDERS

Apply a Rail Extender to your OR table to increase your rail length or width and provide more attachment options for Thompson rail clamps.

REF	ITEM DESCRIPTION	PART #
V	Rail Extender 15" Single Clamp	5844
	Rail Extender 20" Single Clamp	41938
W	Rail Extender 14" Long with 2 ¼" Offset Dual Clamp	41917
	Rail Extender 22" Dual Clamp	41929

For a Free Trial Call Today*

1.800.227.7543

Rev E
041619
ttbrau

Uncompromised Exposure

VISIT US ONLINE: **THOMPSONSURGICAL.COM**

Thompson SURGICAL INSTRUMENTS
10341 East Cherry Bend Road
Traverse City, Michigan 49684
phone: 231.922.0177
fax: 231.922.0174
thompsonsurgical.com

EC REP **Emergo Europe**
Prinsessegracht 20
2514 AP The Hague
THE NETHERLANDS

* Free trial valid for U.S. customers only. Customers outside U.S. please call +1-231-922-0177 for availability.

© 2019 Thompson Surgical Instruments, Inc. Traverse City, Michigan. Printed in the U.S.A.

® S-Lock®, PLA®, and the "T Circle" logomark are Registered Trademarks of Thompson Surgical Instruments, Inc.

Patents: US4971038, US5025780, US5888197, US5897087, US5902233, US5984865, US6033363, US6416465, US6511423, US7338442, US7749163, US8257255, US8360971, US8617064, US9872675
Other patents pending.

CE 0297

Made In USA

Symbol Legend:

Manufacturer	Authorized EC Rep	CE Mark	Warnings / Precautions	Non-Sterile