Přední obal
Nekompromisní expozice
Techniky Thompson: Braučv (obrácený pysk) přední bederní přístup
Fotografická vložka: Pysk stabilizuje retrakci zapojením bočního aspektu obratlů.
„Thompson AL Brauovy břity se staly nezbytnými pro přední mini-otevřený přístup k bederní páteři s prokázanými záznamy s 15letým sledováním, co se týče bezpečnosti. Dostanete stálou, velmi pevnou expozici, která poskytuje vynikající komplexní vizualizaci bez nutnosti takto upravovat úsporný čas snížením „piplování“."
- Salvador A. Brau, MD, FACS

Strana 2
TECHNIKY THOMPSON / ŽIVOTOPIS + FUNKCE + MINI-PŘÍSTUP
Salvador A. Brau, MD, FACS
Dr. Brau se školil v obecné cévní chirurgii v nemocnici Mount Sinai v New Yorku a prováděl postupy předního přístupu na všech úrovních páteře déle jak 20 let. Provedl více jak 1 500 otevřených předních přístupů k bederní páteři a byl rovněž průkopníkem a předním laparoskopickém a torakoskopickém přístupu. Dr. Brau, nyní v důchodu, byl asistenční klinický profesor chirurgie na USC a pracoval v lékařském středisku Cedars-Sinai v Los Angeles.

Dr. Brau vyvinul nový „mini-otevřený" přední přístup k bederní páteři. V říjnu 2000 představil své zkušenosti s tímto přístupem na 386 případech, spolu s videem postupu na výroční schůzi Severoamerické spinální společnosti (NASS) v New Orleans. Tento postup závisí na zvláštních retraktorech navržených Dr. Brauem. Těmto retraktorům byl 9. října 2001 udělen patent a jsou výhradně k dispozici od společnosti Thompson Surgical Instruments, Inc.

Přední přístup k bederní páteři je silně závislá na schopnosti chirurga provádějícího přístup zajistit expozici rychle a bezpečně vzhledem ke známému výskytu cévního poranění. Požadavek na „přímou" přední-zadní expozici pro zarovnání košů a umělých plotének představoval značnou výzvu pro chirurga provádějícího přístup, aby zajistil drobnou incizi a přitom však zajistil určitý stupeň nutné bezpečnosti, aby předešel poranění kyčelních cév a autonomní nervové pleteně. Zde popsaný přístup pomocí systému retraktorů Thompson značně snižuje tyto obavy.

Exkluzivní břity obráceného rtu
Obrácený pysk stabilizuje retrakci zapojením bočního aspektu obratlového trupu.

Nekompromisní expozice
Přední bederní břity průsvitné při rentgenovém snímku s obráceným pyskem nabízí pozoruhodnou expozici přední bederní páteře a zabraňují sklouznutí břitu.

Silné břity průsvitné při rentgenovém snímku
Větší síla zabraňuje nadměrnému ohýbání při silné retrakci. Dostupné až do hloubky 250 mm, takže se přizpůsobí všem velikostem pacientů.

POZNÁMKA: Viz strana 7 pro informace pro objednání.

POZNÁMKA: Vzhledem k tomu, že se neustále snažíte poskytovat co nejlepší výrobky, některé ilustrace v tomto návodu k použití se mohou mírně odlišovat od zakoupeného výrobku.

TECHNIKY THOMPSON: PŘEDNÍ BEDERNÍ / SALVADOR A. BRAU, MD, FACS
OTÁZKY ČI DOPLŇKOVÉ INFORMACE: +1-231-922-0177

Strana 3
Kroky instalace retroperitoneálního mini-přístupu
Níže jsou navrhované kroky instalace pro retroperitoneální přední bederní expozici, jak uvádí Dr. Brau.

Krok 1
Uveďte pacienta do polohy naznak na rentgenový stůl.

Chirurg provádějící přístup stojí nalevo a asistent napravo. Úroveň příčné incize v kraniokaudální rovině závisí na úrovni páteře, k níž se přistupuje. Boční rentgen páteře je důležitý k tomu, aby se určilo správné umístění této incize.

POZOR: Je-li pacient obézní, při umisťování kolejnicové svorky zabraňte kompresi loketního nervu.

TIP: Je-li to nutné, použijte širší stůl v operačním sále nebo přidejte k šířce stolu 2 ¼" pomocí našeho nástavce kolejnice (#41917).

Krok 2
Levý přímý sval je mobilizován podélně. S přímým svalem počátečně staženým mediálně opatrně nařízněte zadní pochvu fascia transversalis 4 až 5 cm, dokud nebude prosvítat pobřišnice. Uchopte okraje hemostatem a zvedněte je pryč a velmi opatrně rozřízněte, pokud jsou z pobřišnice. Nařízněte, co nejdále jak dolně, tak horně. Pomocí ukazováčku opatrně stlačte pobřišnici posteriálně na okraji fasciální incize a pomalu vytvořte rovinu mezi tím a spodním povrchem interním šikmým svalem a svalem transversus a fascií. Tím se dostanete do retroperitoneálního prostoru.

Pokračujte v opatrné tupé disekci prstem posteriálně, a pak začněte mediálně stlačovat a přitom se pokuste zdvihnout pobřišnici ven z bederního svalu. Dejte pozor, abyste v tomto bodě nevstoupili do prostoru retropsoas, což by vedlo ke zbytečnému krvácení ve slepém vaku. Genitofemorální nerv lze snadno identifikovat přes bederní sval. Močovod lze snadno identifikovat díky tomu, že se pobřišnice zvedne ven z bederního svalu. Obě tyto struktury je třeba chránit před poraněním.

Fotografická vložka: Začátek retroperitoneální disekce postranní vůči přímému svalu

NAVŠTIVTE NÁS ON-LINE: THOMPSONSURGICAL.COM

Strana 4
THOMPSON TECHNIKY / UMÍSTĚNÍ BŘITU RETRAKTORU
Kroky instalace retroperitoneálního mini-přístupu (pokračování)

Krok 3
Jakmile se identifikuje bederní sval, nahmatejte mediálně a ucítíte ploténku a obratle a kyčelní tepnu. V tomto bodě, pokud to velikost incize dovoluje, vložte celou ruku a sevřete ji v pěst v retroperitoneální oblasti. Pohybujte sevřenou pěstí nahoru a dolů, abyste zvedli pobřišnici ve všech směrech. Pokračujte v tupé disekci, abyste exponovali celou délku společné kyčelní žíly a zevní kyčelní tepny co nejdistálněji a pak začněte opatrně tupou disekci podél bočního okraje tepny. Tím dojde k expozici levé společné kyčelní žíly kousek pod tepnou. Pokračovat v disekci posteriálně, abyste identifikovali iliolumbální tepnu(y). Rozdíly ve formování společné kyčelní žíly a bederní žíly jsou běžné, a je třeba velká opatrnosti s cílem určit, podvázat a přetnout tyto žíly a vyhnout se avulzi. Levá kyčelní žílu a tepnu lze nyní oddělit od páteře pomocí jemné houbičky, špičky prstů a tupé disekce zdvihače.

Fotografická vložka: Pokračování retroperitoneálního přístupu

Krok 4
Připevněte kolejnicovou svorku Elite II ke kolejnici stolu přes sterilní roušku na obou stranách stolu, podle toho, která strana udržuje operační pole chirurga čisté (A). Rozpěra je vložena do kloubu a umístěna 2 cm nad operačním místem (B).

Krok 5
Všechny cévní struktury se pak posunou zleva doprava, aby umožnily odpovídající vizualizaci plotének (plotének) včetně obratlů. Segmentové žíly přecházející přes údolí předního povrchu těl lze přetnout mezi svorkami a posunout ke stranám tupou disekcí. Dbejte na to, abyste dostali alespoň jeden prst mezi žílu a vaz, tak abyste mohli nahmatat pravý boční okraj páteře s cévami nad vaším prstem (prsty).

Fotografická vložka: Disekce prstem pod cévami po podvázání iliolumbální tepny

TECHNIKY THOMPSON: PŘEDNÍ BEDERNÍ / SALVADOR A. BRAU, MD, FACS
OTÁZKY ČI DOPLŇKOVÉ INFORMACE: +1-231-922-0177

Strana 5
Kroky instalace retroperitoneálního mini-přístupu (pokračování)

Krok 6
Boční prodlužovací ramena jsou připevněna k rozpěře (A) a umístěna přímo nad horizontem pacienta (B).

Krok 7
Chirurg pak levou rukou znovu vstoupí do retroperitoneální prostoru, přičemž přímý sval je nyní přesunut na stranu, a prsty se dostane k pravé straně páteře. Břit průsvitný při rentgenovém snímku s obráceným pyskem při přední přístup k páteři je umístěna naslepo na pravé straně páteře, přitom jako vodítko pomáhá prst(y).

Fotografická vložka: Počáteční vložení břitu s obráceným pyskem na pravou stranu páteře

Krok 8
Tento břit se pak připevní k bočním prodlužovacím ramenům rámu retraktoru, přičemž zdvihnout cévní struktury a vystaví přední povrch páteře. Jakmile se připevní k retraktoru Thompson, břit s obráceným pyskem se nebude pohybovat. Obrácený pysk udržuje břit ukotvený k okraji páteře a zabraňuje jí, aby sklouzla anteriálně, jakmile se vyvine napnutí. Bez tohoto obráceného pysku nebude břit retraktoru pracovat účinně.

Krok 9
Když je nyní přímý sval obráceny postranně, bude při stlačování břitu retraktoru menší odpor pro expozici páteře v přímém AP pohledu a pro umožnění umístění pouzder pro vložení závitového zařízení, femorálního kroužku nebo umělé ploténky. Umístěte druhý břit s obráceným pyskem na levou stranu páteře a připevněte ji k rámu Thompson. Obvykle se musí dalšího břitu retraktoru umístit horně a/nebo spodně pro dokončení expozice. Když jsou břity důkladně zakotveny k boční stěně páteře, spinální chirurg a asistent mohou nyní pracovat na ploténce, aniž by překážely další ruce nebo retraktory a při relativní bezpečnosti, že se cévy nebudou pohybovat okolo retraktoru a vystavovat se poranění.

Fotografická vložka: Rozmístěné oba břity s obráceným pyskem a zapojené v bočním aspektu ploténky a obratlů

NAVŠTIVTE NÁS ON-LINE: THOMPSONSURGICAL.COM

Strany 6 + 7
TECHNIKY THOMPSON / PŘEDNÍ BEDERNÍ SYSTÉM + VARIANTNÍ PŘÍSLUŠENSTVÍ
INFORMACE PRO OBJEDNÁNÍ

Zadní obal
Legenda symbolů:
Výrobce Schválený ES zást. Značka CE Výstrahy / upozornění Nesterilní

Thompson Retractor

Uncompromised Exposure™

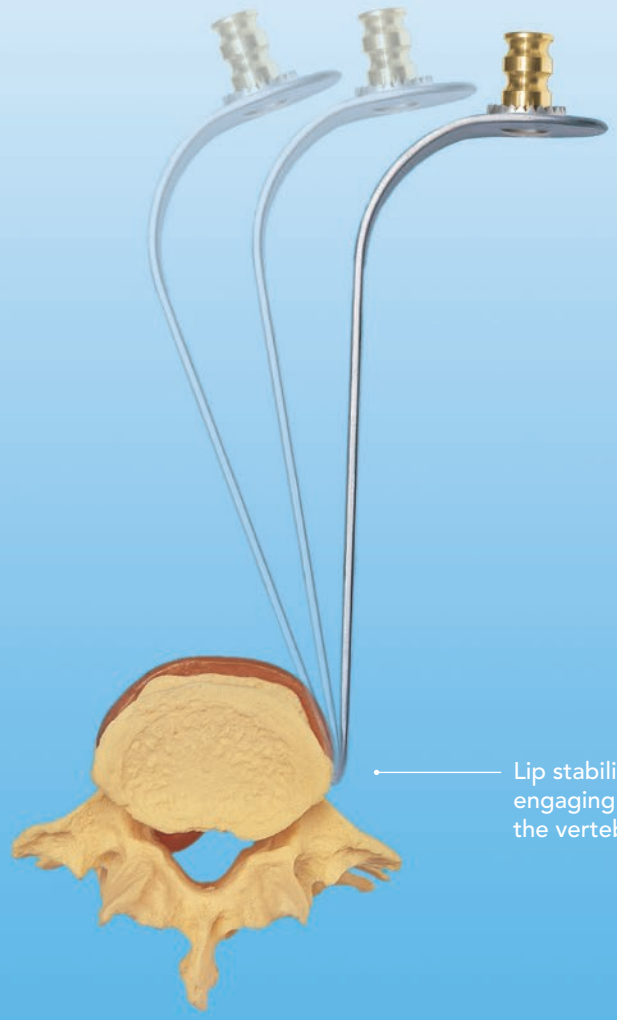

Thompson Techniques:

BRAU (REVERSE LIP) ANTERIOR LUMBAR ACCESS

"The Thompson AL Brau Blades have become essential for the Anterior Mini-Open approach to the lumbar spine with a proven 15 year track record of safety. You get steady, rock solid exposure providing excellent visualization throughout without the need to re-adjust thus saving time by reducing the 'fiddle factor.'"

- Salvador A. Brau, MD, FACS

Salvador A. Brau, MD, FACS

Dr. Brau trained in general vascular surgery at the Mount Sinai Hospital in New York City and has been performing anterior access procedures to all levels of the spine for over 20 years. He has performed over 1,500 open anterior approaches to the lumbar spine and has also been a pioneer in anterior laparoscopic and thoracoscopic access. Now retired, Dr. Brau was Assistant Clinical Professor of Surgery at USC, and worked at Cedars-Sinai Medical Center in Los Angeles.

Dr. Brau has developed a new "mini-open" anterior approach to the lumbar spine. In October of 2000, he presented his experience with this approach in 386 cases, along with a video of the procedure, to the North American Spine Society Annual Meeting in New Orleans. This procedure is dependent on special retractors designed by Dr. Brau. These retractors received a patent on October 9, 2001, and are available exclusively from Thompson Surgical Instruments, Inc.

The anterior approach to the lumbar spine is heavily dependent on the ability of the access surgeon to provide exposure quickly and safely in view of a reported incidence of vascular injury. The requirement of a "straight on" anterior-posterior exposure for alignment of cages and artificial discs has presented a significant challenge for the approach surgeon to provide a small incision and yet maintain the degree of safety necessary to prevent injury to the iliac vessels and autonomic nerve plexus. The approach described here utilizing the Thompson retractor system significantly reduces these concerns.

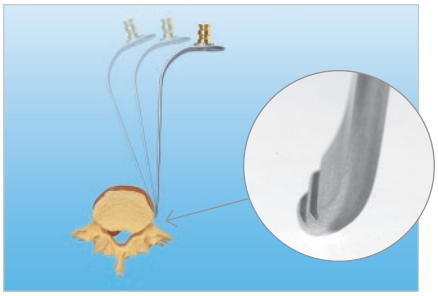

Exclusive Reverse Lip Blades

Reverse lip stabilizes retraction by engaging the lateral aspect of the vertebral body.

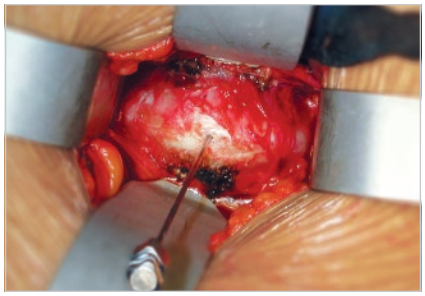

Uncompromised Exposure

Radiolucent Reverse Lip Anterior Lumbar blades offer phenomenal exposure of the anterior lumbar spine and prevent blade slippage.

Radiolucent, Strong Blades

Superior strength prevents excessive flexing under heavy retraction. Available up to 250mm deep to accommodate all patient sizes.

NOTE
See page 7 for ordering information.

NOTE
As we continually strive to provide the best products possible, some of the images in this user manual may appear slightly different from the product received.

Retroperitoneal Mini-Approach Set Up Steps

Below are the suggested set up steps for retroperitoneal anterior lumbar exposure, as outlined by Dr. Brau.

Step 1

Place the patient in the supine position on an x-ray table.

The approach surgeon stands on the left and the assistant on the right. The level of the transverse incision in the craniocaudad plane depends on the level of the spine to be approached. A lateral x-ray of the spine is essential to determine the proper placement of this incision.

CAUTION
If the patient is obese, avoid compressing the ulnar nerve when placing rail clamp.

TIP
When necessary, use a wider OR table or add 2 ¼" to the width of the table by using our Rail Extender (#41917).

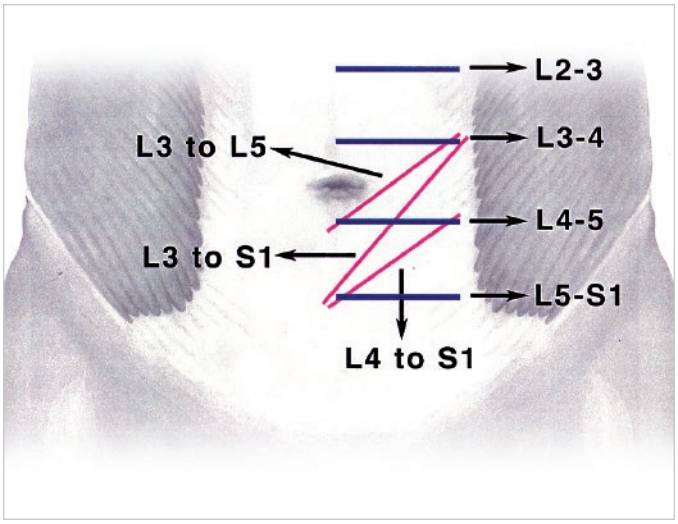

Step 2

The left rectus muscle is mobilized circumferentially. With the rectus muscle initially retracted medially, carefully incise the posterior sheath of transversalis fascia 4 to 5 cm until the peritoneum is seen to shine through. Grasp the edges with a hemostat and lift it away and very carefully dissect if from the peritoneum. Incise it as far inferiorly and superiorly as possible. Using your index finger, carefully push the peritoneum posteriorly at the edge of the fascial incision and slowly develop a plane between it and the undersurface of the internal oblique and transversus muscles and fascia. This will lead you to the retroperitoneal space.

Continue careful blunt finger dissection posteriorly, and then start pushing medially trying to elevate the peritoneum away from the psoas muscle. Be careful not to enter the retropsoas space at this point, as this will lead to unnecessary bleeding in a blind pouch. The genitofemoral nerve can be easily identified over the psoas. The ureter can usually be identified as the peritoneum is lifted away from the psoas. Both of these structures should be preserved from injury.

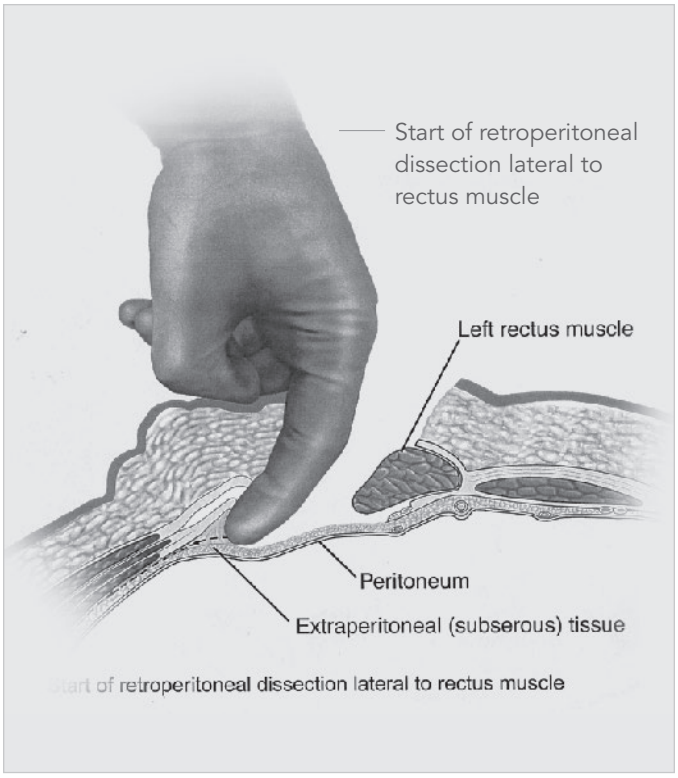

Retroperitoneal Mini-Approach Set Up Steps *(continued)*

Step 3

Once the psoas is identified, palpate medially to feel for the disc and vertebral body and iliac artery. At this point, if size of the incision allows, insert the entire hand and make a fist in the retroperitoneal area. Sweep with the closed fist up and down to elevate the peritoneum away in all directions. Continue with blunt dissection to expose the entire length of the common and external iliac arteries as far distally as possible, and then start careful blunt dissection along the lateral edge of the artery. This will expose the left common iliac vein just underneath the artery. Continue the dissection posteriorly to identify the ileolumbar vein(s). Variations in the formation of the common iliac vein and the lumbar veins are common, and great care must be exercised in order to identify, ligate and transect these veins and avoid avulsion. The left iliac vein and artery can now be separated away from the spine using gentle, peanut sponge, fingertip and blunt elevator dissection.

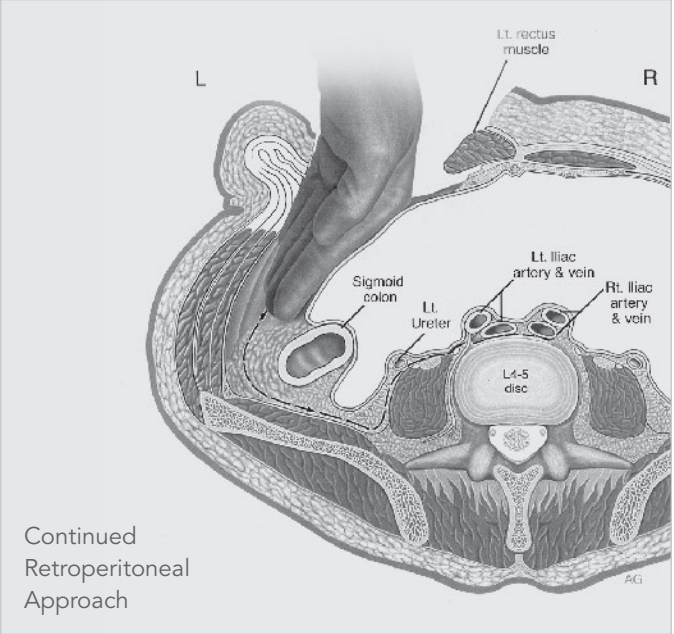

Continued Retroperitoneal Approach

Step 4

Secure the Elite II Rail Clamp to the table rail over the sterile drape on either side of the table, whichever side keeps the surgeon's operating field clear (A). The Crossbar is inserted into the joint and positioned 2 cm above the operative site (B).

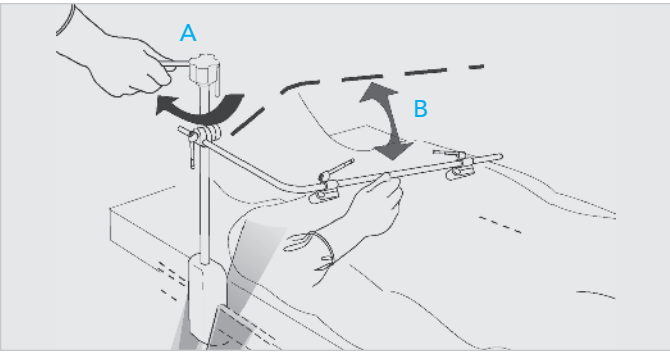

Step 5

All vascular structures are then swept from the left to right, providing adequate visualization of the disc(s) and vertebral bodies involved. Segmental vessels running across the valleys on the anterior surface of the bodies can be transected between clips and swept to the sides with blunt dissection. Make sure you can get at least one finger between the vein and the ligament so that you can palpate the right lateral edge of the spine with the vessels above your finger(s).

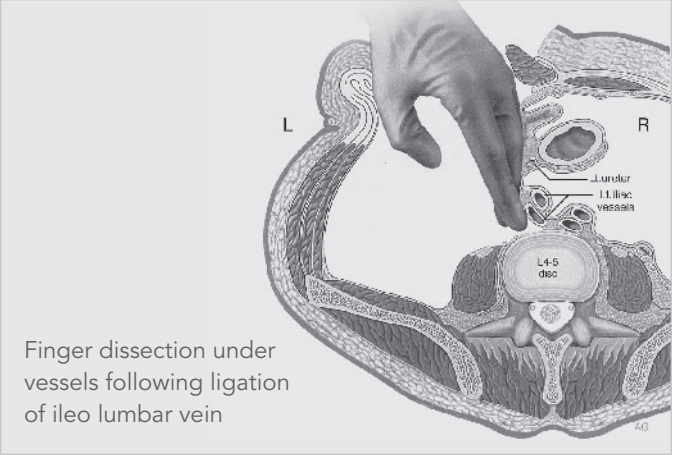

Finger dissection under vessels following ligation of ileo lumbar vein

Retroperitoneal Mini-Approach Set Up Steps *(continued)*

Step 6

The lateral extension arms are attached to the crossbar (A) and positioned just above the horizon of the patient (B).

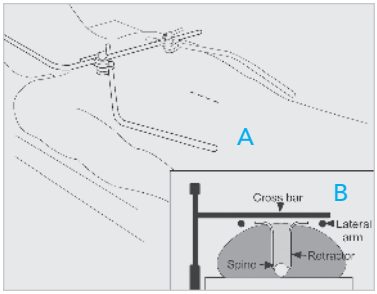

Step 7

The surgeon's left hand then re-enters the retroperitoneal space with the rectus now moved laterally, and the fingers find their way to the right side of the spine. A Radiolucent Reverse Lip Anterior Spine Access blade is placed blindly on the right side of the spine using the finger(s) as a guide.

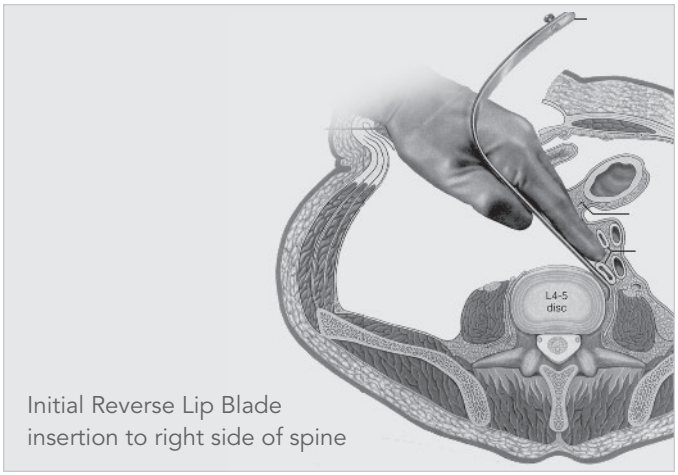

Initial Reverse Lip Blade insertion to right side of spine

Step 8

This blade is then attached to the lateral extension arms of the retractor frame, elevating the vascular structures and exposing the anterior surface of the spine.

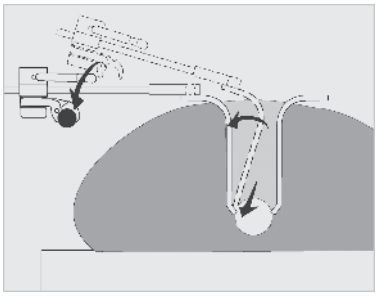

Once secured to the Thompson Retractor, the reverse-lipped blade will not move. The reverse lip keeps the blade anchored to the edge of the spine and prevents it from slipping anteriorly once tension is applied. Without this reverse lip, the retractor blade will not work effectively.

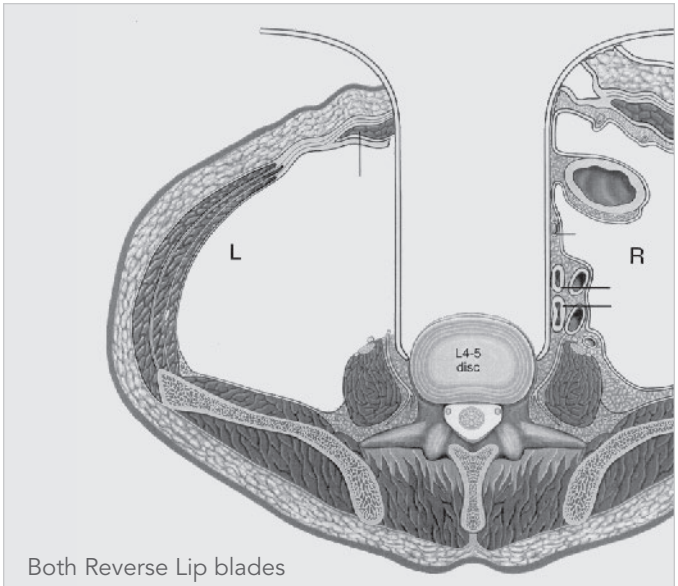

Both Reverse Lip blades deployed and engaged at lateral aspect of disc and vertebral body

Step 9

With the rectus now retracted laterally, there will be much less resistance when pushing the retractor blade to expose the spine in a direct AP view and allow placement of the sleeves for insertion of a threaded device, femoral ring or artificial disk. Place a second reverse-lip blade on the left side of the spine and attach to the Thompson frame. Commonly, additional retractor blades need to be placed superiorly and/or inferiorly to complete the exposure. With the blades well anchored to the lateral wall of the vertebral column, the spine surgeon and the assistant can now work on the disc without other hands or retractors being in the way and with relative security that vessels will not move around the retractors and expose themselves to injury.

Anterior Lumbar System Components



ANTERIOR LUMBAR SYSTEM #SL82019

REF	QTY	ITEM DESCRIPTION	PART #
A	1	Elite III Rail Clamp with 1 Cam Joint 16"	43902ACL
B	1	Crossbar with 2 Cam III Joints 24"	43900BC
C	2	20" Angled Arm (10" x 10") @ 45°	44120
D	2	24" Angled Arm (8" x 16") @ 45°	44124N
E	5	Cam II Clip-on Quick Angle 8"	SL42126WGP
F	1	Micro-Adjustable II Clip-on Quick Angle 10"	SL45006CGP
G	2	T-Handle	60020
H	1	Quick Angle Hand Held Adapter	SL42128G
I	1	Suction for Anterior Lumbar Surgery	51234
J	1	Anterior Lumbar Depth Gauge 335mm	51236
	2	Radio. Malleable Renal Vein 25mm x 140mm	SL46119BET
K	2	Radio. Malleable Renal Vein 25mm x 190mm	SL46119CET
L	2	Radio. Malleable 51mm x 203mm (2" x 8")	SL46122ET
M	1	Radio. Harrington 64mm x 152mm (2 ½" x 6")	SL46160ET
N	1	Radio. Splanchnich 51mm x 115mm (2" x 4 ½")	SL46145ET
O	2	Radio. Balfour 65mm x 72mm (2 ½" x 2 ¾")	SL46140ET
	4	Radio. Concave 25mm x 100mm (1" x 4")	SL46560
	4	Radio. Concave 25mm x 120mm (1" x 4 ¾")	SL46562
P	4	Radio. Concave 25mm x 140mm (1" x 5 ½")	SL46564
	4	Radio. Concave 25mm x 160mm (1" x 6 ¼")	SL46566

REF	QTY	ITEM DESCRIPTION	PART #
	4	Radio. Concave 25mm x 180mm (1" x 7")	SL46568
Q	2	Reverse Lip Malleable 25mm x 200mm	SL46192ET
	2	Reverse Lip Malleable 32mm x 200mm	SL46193ET
	2	Reverse Lip Tapered 25mm x 100mm	SL46260TET
R	2	Reverse Lip Tapered 25mm x 150mm	SL46265TET
	2	Reverse Lip Tapered 25mm x 200mm	SL46270TET
	2	Reverse Lip Rigid 25mm x 110mm	SL46261RET
	2	Reverse Lip Rigid 25mm x 130mm	SL46263RET
S	2	Reverse Lip Rigid 25mm x 150mm	SL46265RET
	2	Reverse Lip Rigid 25mm x 170mm	SL46267RET
	2	Reverse Lip Rigid 25mm x 190mm	SL46269RET
	2	Reverse Lip Rigid 32mm x 120mm	SL46282RET
T	2	Reverse Lip Rigid 32mm x 140mm	SL46284RET
	2	Reverse Lip Rigid 32mm x 160mm	SL46286RET
	2	Reverse Lip Rigid 32mm x 180mm	SL46288RET
	2	Reverse Lip Rigid 32mm x 200mm	SL46290RET
	1	Instrument Case	50000G
	1	Instrument Case - Exp. Reverse Lip ASA	50000ERL
	1	Instrument Case - AL Renal Vein Blades	50000ALR
	1	Instrument Case - Anterior Lumbar	50000ALT

SYSTEM NOTICE:
Non-S-Lock system available, but may require a longer lead time.
Please call for more information.

Table Adapters + Rail Extenders

Providing stable support on the OR table for the table mounted frame

When bedrail space is not available for a rail clamp, or, when the bedrail needs to be offset to accommodate obese patients, a rail adapter or rail extender should be applied.

TABLE ADAPTER

Easily connects to Jackson Spine tables to add a standard bed rail for applying a table mounted Thompson Retractor System to your operation.

REF	ITEM DESCRIPTION	PART #
U	Jackson Spine Frame Adapter	41927



RAIL EXTENDERS

Apply a Rail Extender to your OR table to increase your rail length or width and provide more attachment options for Thompson rail clamps.

REF	ITEM DESCRIPTION	PART #
V	Rail Extender 15" Single Clamp	5844
	Rail Extender 20" Single Clamp	41938
W	Rail Extender 14" Long with 2 ¼" Offset Dual Clamp	41917
	Rail Extender 22" Dual Clamp	41929

For a Free Trial Call Today*

1.800.227.7543

Rev E
041619
ttbrau

Uncompromised Exposure

VISIT US ONLINE: **THOMPSONSURGICAL.COM**

Thompson SURGICAL INSTRUMENTS
10341 East Cherry Bend Road
Traverse City, Michigan 49684
phone: 231.922.0177
fax: 231.922.0174
thompsonsurgical.com

EC REP **Emergo Europe**
Prinsessegracht 20
2514 AP The Hague
THE NETHERLANDS

* Free trial valid for U.S. customers only. Customers outside U.S. please call +1-231-922-0177 for availability.

© 2019 Thompson Surgical Instruments, Inc. Traverse City, Michigan. Printed in the U.S.A.

® S-Lock®, PLA®, and the "T Circle" logomark are Registered Trademarks of Thompson Surgical Instruments, Inc.

Patents: US4971038, US5025780, US5888197, US5897087, US5902233, US5984865, US6033363, US6416465, US6511423, US7338442, US7749163, US8257255, US8360971, US8617064, US9872675
Other patents pending.

CE 0297

Made In USA

Symbol Legend:

Manufacturer	Authorized EC Rep	CE Mark	Warnings / Precautions	Non-Sterile