Deckblatt
Uneingeschränkte Exposition
Thompson-Techniken: Anteriorer Zugang zur Lendenwirbelsäule mithilfe einer „Reverse Lip" (umgekehrte Lippe) nach Brau
Bildeinsatz: Die Lippe stabilisiert die Retraktion, indem sie in die laterale Seite des Wirbelkörpers eingreift.
„Die Thompson AL Brau Blades sind für den anterioren minimalinvasiven Zugang zur Lendenwirbelsäule unverzichtbar geworden und haben sich seit 15 Jahren bewährt. Sie erhalten eine stabile, solide Exposition, die für eine hervorragende Visualisierung sorgt, ohne dass eine Neueinstellung erforderlich ist. So sparen Sie Zeit, indem Sie den Justierungsaufwand reduzieren."
- Salvador A. Brau, MD, FACS

Seite 2
THOMPSON-TECHNIKEN / BIOGRAFIE + FUNKTIONEN + MINIMALINVASIVER EINGRIFF
Salvador A. Brau, MD, FACS
Dr. Brau studierte allgemeine Gefäßchirurgie am Mount Sinai Hospital in New York City und führt seit über 20 Jahren anteriore Eingriffe an der gesamten Wirbelsäule durch. Er hat bereits über 1.500 offene anteriore Eingriffe an der Lendenwirbelsäule durchgeführt und ist darüber hinaus ein Pionier im Bereich der vorderen laparoskopischen und thorakoskopischen Eingriffe. Dr. Brau ist mittlerweile im Ruhestand. Zuvor bekleidete er u. a. die Position des Assistant Clinical Professor of Surgery an der USC und arbeitete am Cedars-Sinai Medical Center in Los Angeles.

Dr. Brau hat einen neuen minimalinvasiven anterioren Eingriff für die Lendenwirbelsäule entwickelt. Im Oktober 2000 präsentierte er seine Erfahrungen aus 386 Fällen zusammen mit einem Video dieses Eingriffs im Rahmen des North American Spine Society Annual Meeting in New Orleans. Dieses Verfahren ist abhängig von speziellen Retraktoren, die von Dr. Brau entwickelt wurden. Diese Retraktoren wurden am 9. Oktober 2001 patentiert und sind ausschließlich von Thompson Surgical Instruments, Inc. erhältlich.

Der anteriore Eingriff an der Lendenwirbelsäule hängt stark von der Fähigkeit des Chirurgen ab, bei einer berichteten Inzidenz von vaskulären Verletzungen eine schnelle und sichere Exposition zu ermöglichen. Die Forderung nach einer „direkten" anterior-posterioren Exposition für die Ausrichtung von Käfigen und künstlichen Bandscheiben stellt für den Operateur eine große Herausforderung dar. Er muss für eine kleine Inzision sorgen und dennoch das Maß an Sicherheit aufrechterhalten, das notwendig ist, um Verletzungen der Beckengefäße und des autonomen Nervengeflechts zu verhindern. Der hier beschriebene Ansatz mit dem Thompson-Retraktorsystem reduziert diese Risiken erheblich.

Exklusive Reverse Lip Blades
Die umgekehrte Lippe stabilisiert die Retraktion, indem sie einen Kontakt mit dem lateralen Aspekt des Wirbelkörpers herstellt.

Uneingeschränkte Exposition
Die röntgenstrahlendurchlässigen Reverse Lip Anterior Lumbar Blades bieten eine hervorragende Exposition der vorderen Lendenwirbelsäule und verhindern ein Abrutschen des Blatts.

Strahlendurchlässige und solide Blätter
Ihre herausragende Stabilität verhindert ein übermäßiges Biegen unter starker Belastung. Erhältlich bis zu einer Tiefe von 250 mm für alle Patientengrößen.

HINWEIS: Informationen zur Bestellung finden Sie auf Seite 7.

HINWEIS: Da wir ständig bestrebt sind, die bestmöglichen Produkte zu liefern, können einige der Abbildungen in diesem Benutzerhandbuch geringfügig von dem erhaltenen Produkt abweichen.

THOMPSON-TECHNIKEN: VORDERE LENDENWIRBELSÄULE / SALVADOR A. BRAU, MD, FACS
FÜR FRAGEN ODER ZUSÄTZLICHE INFORMATIONEN: +1-231-922-0177

Seite 3
Schritte zur Erreichung eines minimalinvasiven retroperitonealen Eingriffs
Im Folgenden sind die vorgeschlagenen Schritte für die retroperitoneale vordere lumbale Exposition aufgeführt, wie sie von Dr. Brau vorgeschlagen werden.

Schritt 1
Platzieren Sie den Patienten in Rückenlage auf einem Röntgentisch.

Der den Eingriff durchführende Arzt steht auf der linken und der Assistent auf der rechten Seite. Die Höhe der Querinzision in der craniocaudalen Ebene hängt von dem zu erreichenden Bereich der Wirbelsäule ab. Eine laterale Röntgenaufnahme der Wirbelsäule ist unerlässlich, um die korrekte Platzierung dieser Inzision zu bestimmen.

ACHTUNG: Wenn der Patient fettleibig ist, achten Sie darauf, eine Kompression des nervus ulnaris beim Einsetzen der Schienenklemme zu vermeiden.

TIPP: Verwenden Sie bei Bedarf einen breiteren OP-Tisch oder verbreitern Sie den Tisch um 2¼", indem Sie unsere Schienenverlängerung (#41917) verwenden.

Schritt 2
Der linke Rektusmuskel wird in Umfangsrichtung mobilisiert. Bei zunächst medial retraktiertem Rektusmuskel vorsichtig die hintere Scheide der transversalis fascia 4 bis 5 cm einschneiden, bis das Peritoneum durchschimmert. Die Ränder mit einer Gefäßklemme greifen, anheben und sehr vorsichtig vom Peritoneum sezieren. Schneiden Sie es so weit wie möglich nach unten und oben ein. Drücken Sie mit dem Zeigefinger das Peritoneum vorsichtig nach hinten an den Rand der Faszieninzision und entwickeln Sie langsam eine Ebene zwischen ihm und der Unterseite der inneren schrägen und transversalen Muskeln und Faszien. Dies führt Sie in den retroperitonealen Raum.

Fahren Sie vorsichtig mit der stumpfen posterioren Fingerdissektion fort und beginnen Sie, medial zu drücken, um das Peritoneum vom Psoasmuskel abzuheben. Achten Sie darauf, dass Sie zu diesem Zeitpunkt nicht in den Retropsoasraum eindringen, da dies zu unnötigen Blutungen in einem Blindbeutel führen kann. Der nervus genitofemoralis kann leicht über dem Psoas identifiziert werden. Der Ureter kann normalerweise identifiziert werden, wenn das Peritoneum vom Psoas abgehoben wird. Beide Strukturen sollten vor Verletzungen geschützt werden.

Bildeinsatz: Beginn der retroperitonealen lateralen Dissektion des Rektusmuskels

BESUCHEN SIE UNS ONLINE: THOMPSONSURGICAL.COM

Seite 4
THOMPSON-TECHNIKEN / PLATZIERUNG DES RETRAKTORBLATTS
Schritte zur Erreichung eines minimalinvasiven retroperitonealen Eingriffs (Fortsetzung)

Schritt 3
Sobald der Psoas identifiziert ist, palpieren Sie medial, um den Bandscheiben- und Wirbelkörper sowie die Beckenarterie zu ertasten. Wenn die Größe der Inzision es zulässt, können Sie an diesem Punkt die gesamte Hand einführen und im retroperitonealen Bereich eine Faust machen. Die geschlossene Faust auf und ab bewegen, um das Peritoneum in alle Richtungen abzuheben. Mit der stumpfen Dissektion fortfahren, um die gesamte Länge der arteria iliaca communis und der arteria iliaca externa so weit wie möglich freizulegen, und dann mit vorsichtiger stumpfer Dissektion entlang des seitlichen Randes der Arterie beginnen. Dadurch wird die linke vena iliaca communis unterhalb der Arterie freigelegt. Setzen Sie die Dissektion posterior fort, um die ileolumbale(n) Vene(n) zu identifizieren. Variationen in der Bildung der vena iliaca communis und der Lendenvenen sind üblich und es muss mit großer Sorgfalt vorgegangen werden, um diese Venen zu identifizieren, zu ligieren, zu transektieren und eine Avulsion zu vermeiden. Die linke vena iliaca iliaca und die linke Arterie können nun vorsichtig mithilfe eines Schwamms, einer Fingerspitze und einer stumpfe Elevatorsektion von der Wirbelsäule getrennt werden.

Bildeinsatz: Retroperitonealer Eingriff (Fortsetzung)

Schritt 4
Befestigen Sie die Elite II Rail Clamp (Schienenklemme) an der Tischschiene über dem sterilen Abdecktuch auf einer Seite des Tisches, je nachdem, welche Seite das Operationsfeld des Chirurgen freihält (A). Die Kreuzschiene wird in das Gelenk eingeführt und 2 cm über der Operationsstelle (B) positioniert.

Schritt 5
Alle vaskulären Strukturen werden anschließend von links nach rechts geschoben, um eine adäquate Visualisierung der involvierten Bandscheibe(n) und Wirbelkörper zu ermöglichen. Segmentale Gefäße, die über die Täler auf der vorderen Oberfläche der Körper verlaufen, können zwischen den Klemmen durchtrennt und mit stumpfer Dissektion zur Seite geschoben werden. Stellen Sie sicher, dass Sie mindestens einen Finger zwischen der Vene und dem Ligament haben, sodass Sie den rechten Rand der Wirbelsäule lateral palpieren können und sich die Gefäße dabei über dem/den Finger(n) befinden.

Bildeinsatz: Fingerdissektion unter Gefäßen nach Ligatur der ileolumbalen Vene

THOMPSON-TECHNIKEN: VORDERE LENDENWIRBELSÄULE / SALVADOR A. BRAU, MD, FACS
FÜR FRAGEN ODER ZUSÄTZLICHE INFORMATIONEN: +1-231-922-0177

Seite 5
Schritte zur Erreichung eines minimalinvasiven retroperitonealen Eingriffs (Fortsetzung)

Schritt 6
Die seitlichen Verlängerungsarme sind an der Kreuzschiene (A) angebracht und direkt über dem Horizont des Patienten (B) positioniert.

Schritt 7
Die linke Hand des Chirurgen tritt dann wieder in den Retroperitonealraum ein, wobei der Rektusmuskel nun lateral bewegt wird, und die Finger finden ihren Weg zur rechten Seite der Wirbelsäule. Ein strahlendurchlässiges Blatt mit umgekehrter Lippe für den anterioren Zugang zur Wirbelsäule wird blind auf der rechten Seite der Wirbelsäule platziert, wobei der/die Finger als Führung dient/dienen.

Bildeinsatz: Initiale Einführung der Reverse Lip Blade auf der rechten Seite der Wirbelsäule

Schritt 8
Dieses Blatt wird anschließend an den seitlichen Verlängerungsarmen des Retraktorrahmens befestigt, wobei die vaskulären Strukturen angehoben und die vordere Oberfläche der Wirbelsäule freigelegt wird. Sobald sie an dem Thompson Retractor befestigt ist, bewegt sich das umgekehrt lippierte Blatt nicht. Die umgekehrte Lippe sorgt dafür, dass das Blatt am Rand der Wirbelsäule verankert bleibt und sie verhindert, dass es nach dem Anlegen der Spannung nach vorne verrutscht. Ohne diese umgekehrte Lippe kann das Retraktorblatt nicht effektiv arbeiten.

Schritt 9
Wenn der Rectus nun seitlich zurückgezogen ist, wird es viel weniger Widerstand geben, wenn das Retraktorblatt gedrückt wird, um die Wirbelsäule in einer direkten AP-Ansicht freizulegen und die Insertion einer Hülse, eines Femurrings oder einer künstlichen Scheibe zu ermöglichen. Platzieren Sie ein zweites Blatt mit umgekehrter Lippe an der linken Seite der Wirbelsäule und befestigen Sie sie am Thompson-Rahmen. Gewöhnlich müssen zusätzliche Retraktorblätter oben und/oder unten platziert werden, um die Exposition zu vervollständigen. Wenn die Blätter gut an der lateralen Wirbelsäulenwand verankert sind, können der Wirbelsäulenchirurg und der Assistent nun an der Bandscheibe arbeiten, ohne dass Hände oder Retraktoren im Weg sind und mit der relativen Sicherheit, dass sich die Gefäße nicht um die Retraktoren bewegen und dadurch verletzt werden können.

Bildeinsatz: Beide Blätter mit umgekehrter Lippe werden an der lateralen Seite der Bandscheibe und des Wirbelkörpers eingesetzt und verankert

BESUCHEN SIE UNS ONLINE: THOMPSONSURGICAL.COM

Seiten 6 + 7
THOMPSON-TECHNIKEN / ANTERIORES LUMBALSYSTEM + OPTIONALES ZUBEHÖR
BESTELLINFORMATIONEN

Hintere Abdeckung
Legende:
Hersteller Autorisierter EC-Vertreter CE-Zeichen Warnungen/Vorsichtsmaßnahmen Unsteril

Thompson Retractor

Uncompromised Exposure™

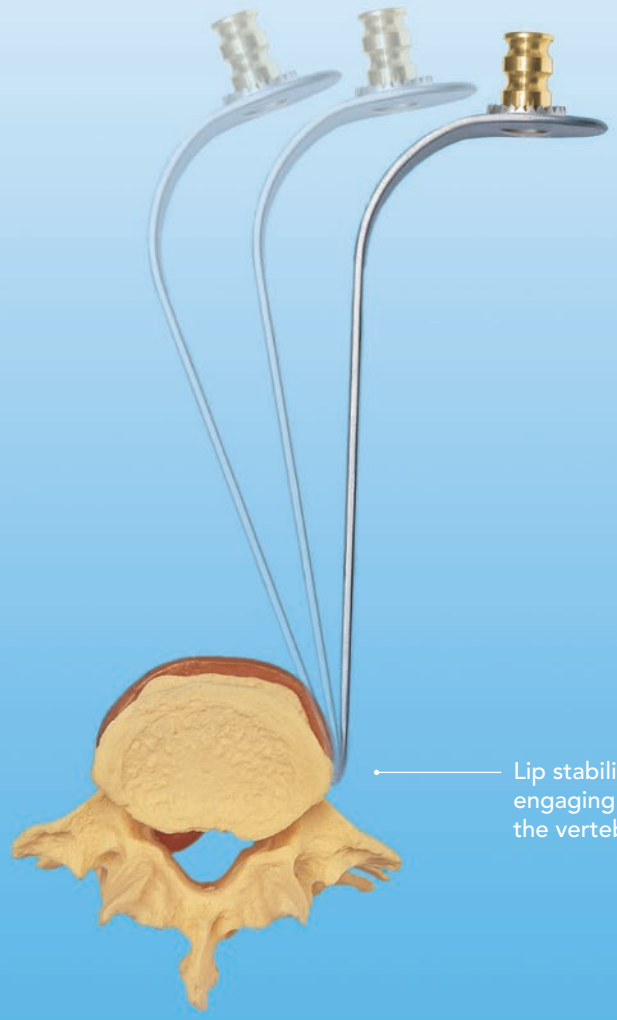

Thompson Techniques:

BRAU (REVERSE LIP) ANTERIOR LUMBAR ACCESS

"The Thompson AL Brau Blades have become essential for the Anterior Mini-Open approach to the lumbar spine with a proven 15 year track record of safety. You get steady, rock solid exposure providing excellent visualization throughout without the need to re-adjust thus saving time by reducing the 'fiddle factor.'"

- Salvador A. Brau, MD, FACS

Salvador A. Brau, MD, FACS

Dr. Brau trained in general vascular surgery at the Mount Sinai Hospital in New York City and has been performing anterior access procedures to all levels of the spine for over 20 years. He has performed over 1,500 open anterior approaches to the lumbar spine and has also been a pioneer in anterior laparoscopic and thoracoscopic access. Now retired, Dr. Brau was Assistant Clinical Professor of Surgery at USC, and worked at Cedars-Sinai Medical Center in Los Angeles.

Dr. Brau has developed a new "mini-open" anterior approach to the lumbar spine. In October of 2000, he presented his experience with this approach in 386 cases, along with a video of the procedure, to the North American Spine Society Annual Meeting in New Orleans. This procedure is dependent on special retractors designed by Dr. Brau. These retractors received a patent on October 9, 2001, and are available exclusively from Thompson Surgical Instruments, Inc.

The anterior approach to the lumbar spine is heavily dependent on the ability of the access surgeon to provide exposure quickly and safely in view of a reported incidence of vascular injury. The requirement of a "straight on" anterior-posterior exposure for alignment of cages and artificial discs has presented a significant challenge for the approach surgeon to provide a small incision and yet maintain the degree of safety necessary to prevent injury to the iliac vessels and autonomic nerve plexus. The approach described here utilizing the Thompson retractor system significantly reduces these concerns.

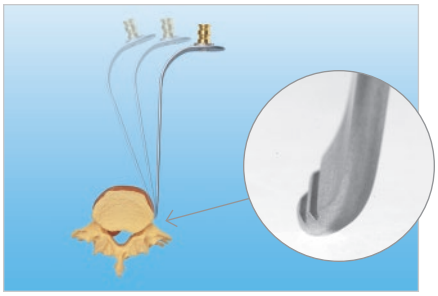

Exclusive Reverse Lip Blades

Reverse lip stabilizes retraction by engaging the lateral aspect of the vertebral body.

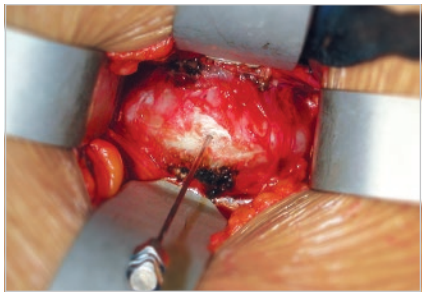

Uncompromised Exposure

Radiolucent Reverse Lip Anterior Lumbar blades offer phenomenal exposure of the anterior lumbar spine and prevent blade slippage.

Radiolucent, Strong Blades

Superior strength prevents excessive flexing under heavy retraction. Available up to 250mm deep to accommodate all patient sizes.

NOTE
See page 7 for ordering information.

NOTE
As we continually strive to provide the best products possible, some of the images in this user manual may appear slightly different from the product received.

Retroperitoneal Mini-Approach Set Up Steps

Below are the suggested set up steps for retroperitoneal anterior lumbar exposure, as outlined by Dr. Brau.

Step 1

Place the patient in the supine position on an x-ray table.

The approach surgeon stands on the left and the assistant on the right. The level of the transverse incision in the craniocaudad plane depends on the level of the spine to be approached. A lateral x-ray of the spine is essential to determine the proper placement of this incision.

CAUTION
If the patient is obese, avoid compressing the ulnar nerve when placing rail clamp.

TIP
When necessary, use a wider OR table or add 2 ¼" to the width of the table by using our Rail Extender (#41917).

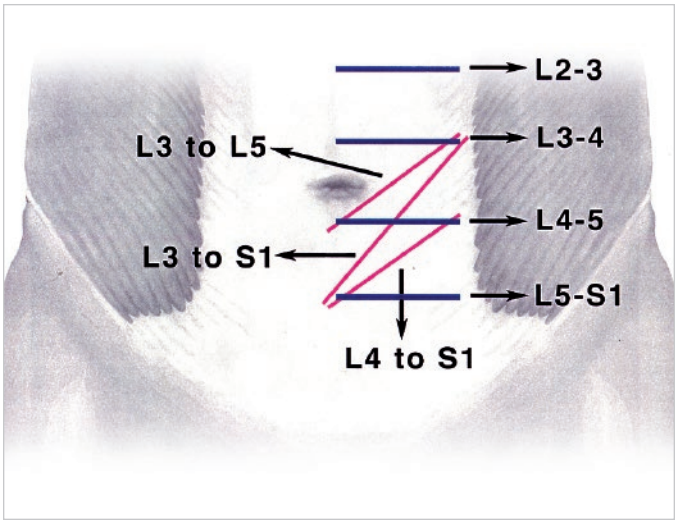

Step 2

The left rectus muscle is mobilized circumferentially. With the rectus muscle initially retracted medially, carefully incise the posterior sheath of transversalis fascia 4 to 5 cm until the peritoneum is seen to shine through. Grasp the edges with a hemostat and lift it away and very carefully dissect if from the peritoneum. Incise it as far inferiorly and superiorly as possible. Using your index finger, carefully push the peritoneum posteriorly at the edge of the fascial incision and slowly develop a plane between it and the undersurface of the internal oblique and transversus muscles and fascia. This will lead you to the retroperitoneal space.

Continue careful blunt finger dissection posteriorly, and then start pushing medially trying to elevate the peritoneum away from the psoas muscle. Be careful not to enter the retropsoas space at this point, as this will lead to unnecessary bleeding in a blind pouch. The genitofemoral nerve can be easily identified over the psoas. The ureter can usually be identified as the peritoneum is lifted away from the psoas. Both of these structures should be preserved from injury.

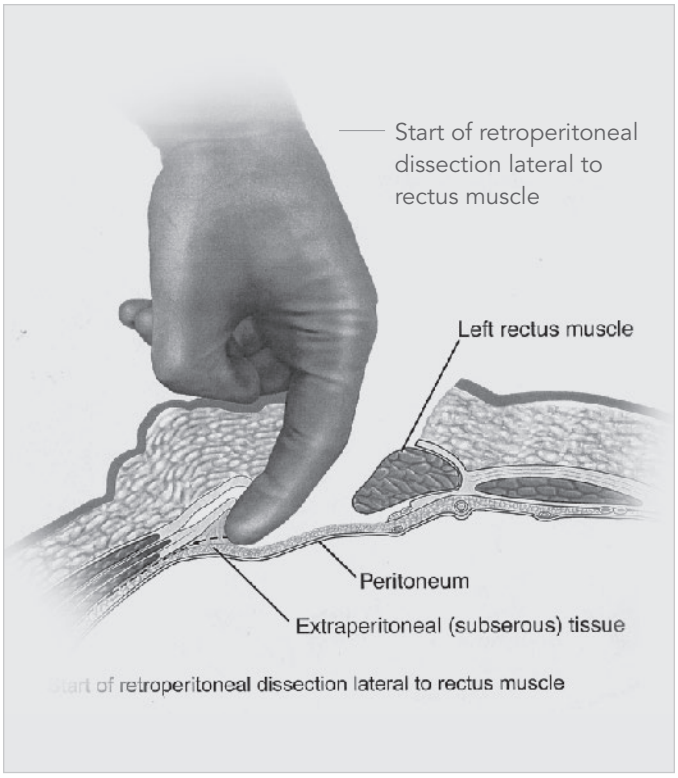

Retroperitoneal Mini-Approach Set Up Steps *(continued)*

Step 3

Once the psoas is identified, palpate medially to feel for the disc and vertebral body and iliac artery. At this point, if size of the incision allows, insert the entire hand and make a fist in the retroperitoneal area. Sweep with the closed fist up and down to elevate the peritoneum away in all directions. Continue with blunt dissection to expose the entire length of the common and external iliac arteries as far distally as possible, and then start careful blunt dissection along the lateral edge of the artery. This will expose the left common iliac vein just underneath the artery. Continue the dissection posteriorly to identify the ileolumbar vein(s). Variations in the formation of the common iliac vein and the lumbar veins are common, and great care must be exercised in order to identify, ligate and transect these veins and avoid avulsion. The left iliac vein and artery can now be separated away from the spine using gentle, peanut sponge, fingertip and blunt elevator dissection.

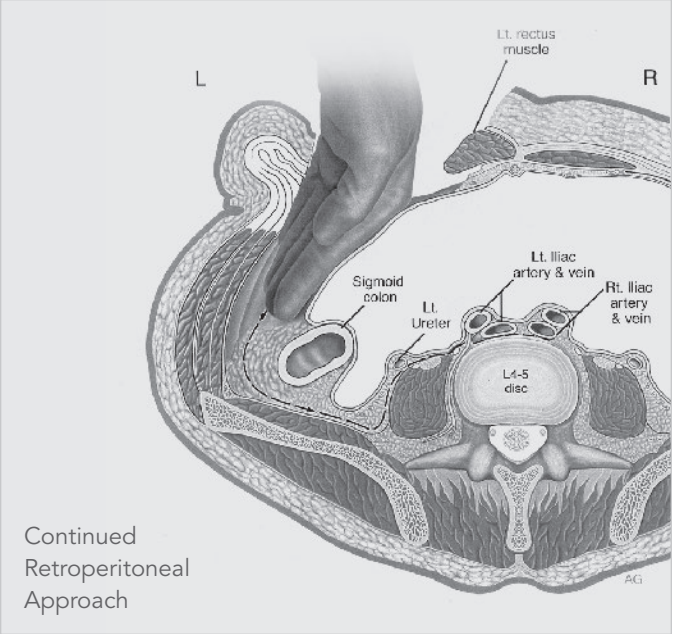

Continued Retroperitoneal Approach

Step 4

Secure the Elite II Rail Clamp to the table rail over the sterile drape on either side of the table, whichever side keeps the surgeon's operating field clear (A). The Crossbar is inserted into the joint and positioned 2 cm above the operative site (B).

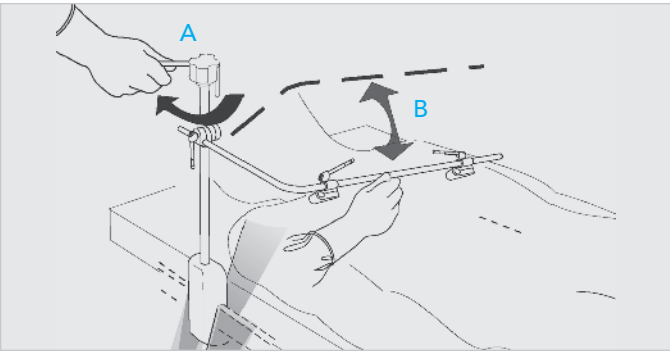

Step 5

All vascular structures are then swept from the left to right, providing adequate visualization of the disc(s) and vertebral bodies involved. Segmental vessels running across the valleys on the anterior surface of the bodies can be transected between clips and swept to the sides with blunt dissection. Make sure you can get at least one finger between the vein and the ligament so that you can palpate the right lateral edge of the spine with the vessels above your finger(s).

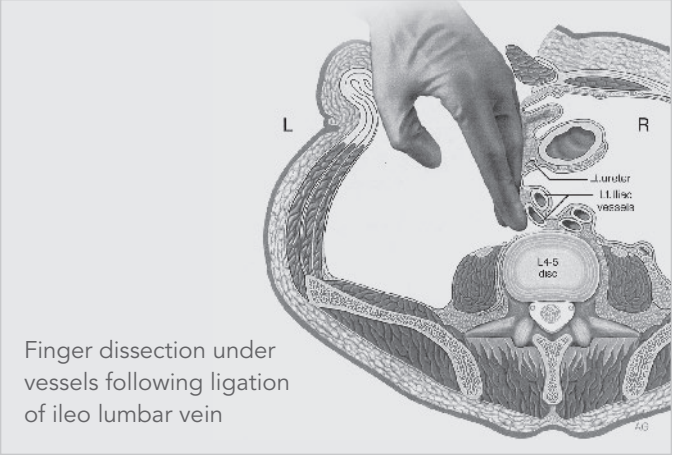

Finger dissection under vessels following ligation of ileo lumbar vein

Retroperitoneal Mini-Approach Set Up Steps *(continued)*

Step 6

The lateral extension arms are attached to the crossbar (A) and positioned just above the horizon of the patient (B).

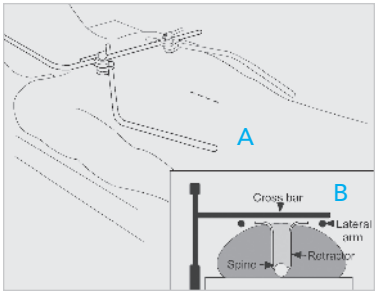

Step 7

The surgeon's left hand then re-enters the retroperitoneal space with the rectus now moved laterally, and the fingers find their way to the right side of the spine. A Radiolucent Reverse Lip Anterior Spine Access blade is placed blindly on the right side of the spine using the finger(s) as a guide.

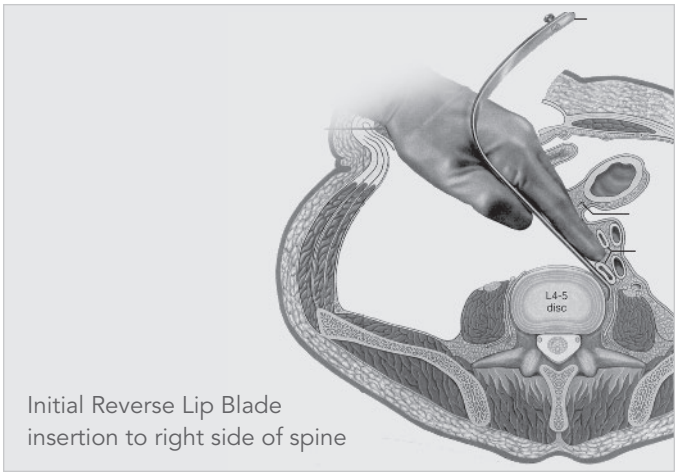

Initial Reverse Lip Blade insertion to right side of spine

Step 8

This blade is then attached to the lateral extension arms of the retractor frame, elevating the vascular structures and exposing the anterior surface of the spine.

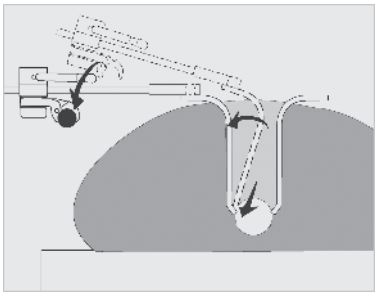

Once secured to the Thompson Retractor, the reverse-lipped blade will not move. The reverse lip keeps the blade anchored to the edge of the spine and prevents it from slipping anteriorly once tension is applied. Without this reverse lip, the retractor blade will not work effectively.

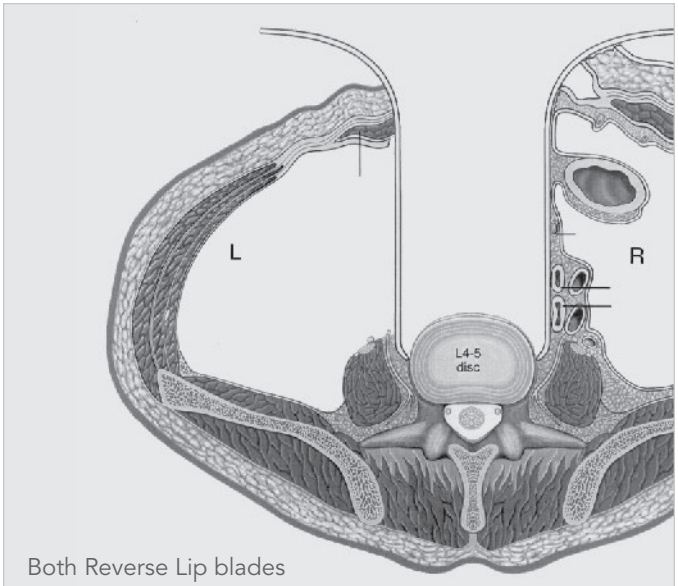

Both Reverse Lip blades deployed and engaged at lateral aspect of disc and vertebral body

Step 9

With the rectus now retracted laterally, there will be much less resistance when pushing the retractor blade to expose the spine in a direct AP view and allow placement of the sleeves for insertion of a threaded device, femoral ring or artificial disk. Place a second reverse-lip blade on the left side of the spine and attach to the Thompson frame. Commonly, additional retractor blades need to be placed superiorly and/or inferiorly to complete the exposure. With the blades well anchored to the lateral wall of the vertebral column, the spine surgeon and the assistant can now work on the disc without other hands or retractors being in the way and with relative security that vessels will not move around the retractors and expose themselves to injury.

Anterior Lumbar System Components



ANTERIOR LUMBAR SYSTEM #SL82019

REF	QTY	ITEM DESCRIPTION	PART #
A	1	Elite III Rail Clamp with 1 Cam Joint 16"	43902ACL
B	1	Crossbar with 2 Cam III Joints 24"	43900BC
C	2	20" Angled Arm (10" x 10") @ 45°	44120
D	2	24" Angled Arm (8" x 16") @ 45°	44124N
E	5	Cam II Clip-on Quick Angle 8"	SL42126WGP
F	1	Micro-Adjustable II Clip-on Quick Angle 10"	SL45006CGP
G	2	T-Handle	60020
H	1	Quick Angle Hand Held Adapter	SL42128G
I	1	Suction for Anterior Lumbar Surgery	51234
J	1	Anterior Lumbar Depth Gauge 335mm	51236
	2	Radio. Malleable Renal Vein 25mm x 140mm	SL46119BET
K	2	Radio. Malleable Renal Vein 25mm x 190mm	SL46119CET
L	2	Radio. Malleable 51mm x 203mm (2" x 8")	SL46122ET
M	1	Radio. Harrington 64mm x 152mm (2 ½" x 6")	SL46160ET
N	1	Radio. Splanchnich 51mm x 115mm (2" x 4 ½")	SL46145ET
O	2	Radio. Balfour 65mm x 72mm (2 ½" x 2 ¾")	SL46140ET
	4	Radio. Concave 25mm x 100mm (1" x 4")	SL46560
	4	Radio. Concave 25mm x 120mm (1" x 4 ¾")	SL46562
P	4	Radio. Concave 25mm x 140mm (1" x 5 ½")	SL46564
	4	Radio. Concave 25mm x 160mm (1" x 6 ¼")	SL46566

REF	QTY	ITEM DESCRIPTION	PART #
	4	Radio. Concave 25mm x 180mm (1" x 7")	SL46568
Q	2	Reverse Lip Malleable 25mm x 200mm	SL46192ET
	2	Reverse Lip Malleable 32mm x 200mm	SL46193ET
	2	Reverse Lip Tapered 25mm x 100mm	SL46260TET
R	2	Reverse Lip Tapered 25mm x 150mm	SL46265TET
	2	Reverse Lip Tapered 25mm x 200mm	SL46270TET
	2	Reverse Lip Rigid 25mm x 110mm	SL46261RET
	2	Reverse Lip Rigid 25mm x 130mm	SL46263RET
S	2	Reverse Lip Rigid 25mm x 150mm	SL46265RET
	2	Reverse Lip Rigid 25mm x 170mm	SL46267RET
	2	Reverse Lip Rigid 25mm x 190mm	SL46269RET
	2	Reverse Lip Rigid 32mm x 120mm	SL46282RET
T	2	Reverse Lip Rigid 32mm x 140mm	SL46284RET
	2	Reverse Lip Rigid 32mm x 160mm	SL46286RET
	2	Reverse Lip Rigid 32mm x 180mm	SL46288RET
	2	Reverse Lip Rigid 32mm x 200mm	SL46290RET
	1	Instrument Case	50000G
	1	Instrument Case - Exp. Reverse Lip ASA	50000ERL
	1	Instrument Case - AL Renal Vein Blades	50000ALR
	1	Instrument Case - Anterior Lumbar	50000ALT

SYSTEM NOTICE:
Non-S-Lock system available, but may require a longer lead time.
Please call for more information.

Table Adapters + Rail Extenders

Providing stable support on the OR table for the table mounted frame

When bedrail space is not available for a rail clamp, or, when the bedrail needs to be offset to accommodate obese patients, a rail adapter or rail extender should be applied.

TABLE ADAPTER

Easily connects to Jackson Spine tables to add a standard bed rail for applying a table mounted Thompson Retractor System to your operation.

REF	ITEM DESCRIPTION	PART #
U	Jackson Spine Frame Adapter	41927



RAIL EXTENDERS

Apply a Rail Extender to your OR table to increase your rail length or width and provide more attachment options for Thompson rail clamps.

REF	ITEM DESCRIPTION	PART #
V	Rail Extender 15" Single Clamp	5844
	Rail Extender 20" Single Clamp	41938
W	Rail Extender 14" Long with 2 ¼" Offset Dual Clamp	41917
	Rail Extender 22" Dual Clamp	41929

For a Free Trial Call Today*

1.800.227.7543

Rev E
041619
ttbrau

Uncompromised Exposure

VISIT US ONLINE: **THOMPSONSURGICAL.COM**

Thompson SURGICAL INSTRUMENTS
10341 East Cherry Bend Road
Traverse City, Michigan 49684
phone: 231.922.0177
fax: 231.922.0174
thompsonsurgical.com

EC REP **Emergo Europe**
Prinsessegracht 20
2514 AP The Hague
THE NETHERLANDS

* Free trial valid for U.S. customers only. Customers outside U.S. please call +1-231-922-0177 for availability.

© 2019 Thompson Surgical Instruments, Inc. Traverse City, Michigan. Printed in the U.S.A.

® S-Lock®, PLA®, and the "T Circle" logomark are Registered Trademarks of Thompson Surgical Instruments, Inc.

Patents: US4971038, US5025780, US5888197, US5897087, US5902233, US5984865, US6033363, US6416465, US6511423, US7338442, US7749163, US8257255, US8360971, US8617064, US9872675
Other patents pending.

CE 0297

Made In USA

Symbol Legend:

Manufacturer	Authorized EC Rep	CE Mark	Warnings / Precautions	Non-Sterile