Πρόσθιο κάλυμμα
Ασύμμετρη έκθεση
Thompson Techniques: Πρόσθια οσφυϊκή πρόσβαση Brau (με ανάστροφο χείλος)
Φωτογραφία: Το χείλος σταθεροποιεί την ανάσυρση δεσμεύοντας την πλάγια πτυχή του σπονδυλικού σώματος.
«Οι λεπίδες αλουμινίου Brau της Thompson έχουν καταστεί απαραίτητες για τη μίνι - ανοικτή πρόσθια πρόσβαση της οσφυϊκής μοίρας της σπονδυλικής στήλης με αποδεδειγμένο ιστορικό ασφάλειας 15 ετών. Θα επιτύχετε σταθερή, συμπαγή έκθεση που παρέχει άριστη οπτικοποίηση χωρίς την ανάγκη επαναπροσαρμογής, που εξοικονομεί, με τον τρόπο αυτό, χρόνο χάρη στη μείωση του 'παράγοντα παραμόρφωσης'».
- Salvador A. Brau, MD, FACS

Σελίδα 2
THOMPSON TECHNIQUES: / ΒΙΟ + ΧΑΡΑΚΤΗΡΙΣΤΙΚΑ + ΜΙΝΙ ΠΡΟΣΕΓΓΙΣΗ
Salvador A. Brau, MD, FACS
Ο Dr. Brau εξειδικεύτηκε στη γενική αγγειοχειρουργική στο νοσοκομείο Mount Sinai στη Νέα Υόρκη και έχει εκτελέσει επεμβάσεις πρόσθιας πρόσβασης σε όλες τις μοίρες της σπονδυλικής στήλης για περισσότερα από 20 χρόνια. Έχει εκτελέσει περισσότερες από 1.500 επεμβάσεις ανοικτής πρόσβασης στην οσφυϊκή μοίρα της Σ.Σ. και επίσης ήταν πρωτοπόρος στις επεμβάσεις πρόσθιας λαπαραοσκοπικής και θωρακοσκοπικής πρόσβασης. Όντας τώρα συνταξιούχος, ο Dr. Brau διετέλεσε Βοηθός Καθηγητής Χειρουργικής στο USC, και εργάστηκε στο Ιατρικό Κέντρο 'Cedars Sinai' στο Λος Άντζελες.

Ο Dr. Brau ανέπτυξε μια νέα «μίνι-ανοικτή» πρόσθια πρόσβαση στη Σ.Σ. Τον Οκτώβριο του 2000, παρουσίασε την εμπειρία του από την παραπάνω πρόσβαση σε 386 περιπτώσεις, μαζί με ένα βίντεο που παρουσίαζε τη διαδικασία στο Ετήσιο Συνέδριο της Εταιρείας Σπονδυλικής Στήλης της Βόρειας Αμερικής στη Νέα Ορλεάνη. Αυτή η διαδικασία εξαρτάται από ειδικά χειρουργικά άγκιστρα που έχει σχεδιάσει ο Dr. Brau. Τα άγκιστρα αυτά κατοχυρώθηκαν με ευρεσιτεχνία στις 9 Οκτωβρίου του 2001, και είναι διαθέσιμα αποκλειστικά και μόνο από την εταιρεία Thompson Surgical Instruments, Inc.

Η πρόσθια πρόσβαση στην οσφυϊκή μοίρα της Σ.Σ. εξαρτάται σε μεγάλο βαθμό από την ικανότητα πρόσβασης του χειρούργου ώστε να παρέχει γρήγορα και ασφαλώς έκθεση ενός αναφερόμενου περιστατικού αγγειακού τραύματος. Η απαίτηση για μια «ευθεία» προσθοπίσθια έκθεση για την ευθυγράμμιση των κλωβών και των τεχνητών δίσκων έχει αποτελέσει σημαντική πρόκληση για το χειρουργό που εκτελεί την πρόσβαση, ώστε να πραγματοποιήσει μια μικρή τομή και, παρόλα αυτά, να διατηρήσει το βαθμό ασφάλειας που απαιτείται για την αποτροπή τραυματισμού των λαγόνιων αγγείων και του αυτόνομου νευρικού πλέγματος. Η πρόσβαση που περιγράφεται στο παρόν με τη χρήση του συστήματος χειρουργικών άγκιστρων της Thompson απαλύνει αυτές τις έγνοιες.

Αποκλειστικές λεπίδες ανάστροφου χείλους
Τα ανάστροφα χείλη σταθεροποιούν την ανάσυρση δεσμεύοντας την πλάγια πτυχή του σπονδυλικού σώματος.

Ασύμμετρη έκθεση
Οι ακτινοδιαπερατές λεπίδες ανάστροφου χείλους πρόσθιας οσφυϊκής μοίρας παρέχουν καταπληκτική έκθεση της πρόσθιας οσφυικής μοίρας της Σ.Σ. και αποτρέπουν την ολίσθηση των λεπίδων.

Ακτινοδιαπερατές, ισχυρές λεπίδες
Η εξαιρετική ισχύς αποτρέπει την υπερβολική κάμψη λόγω μεγάλης ανάσυρσης. Είναι διαθέσιμες σε βάθος έως και 250 χλστ. για να εφαρμόζουν σε όλα τα μεγέθη ασθενών.

ΣΗΜΕΙΩΣΗ: Βλέπε σελίδα 7 για πληροφορίες παραγγελίας.

ΣΗΜΕΙΩΣΗ: Καθώς στοχεύουμε συνεχώς στη βέλτιστη, κατά το δυνατό, παροχή προϊόντων, μερικές από τις εικόνες του παρόντος εγχειριδίου χρήστη ενδέχεται να εμφανίζονται ελαφρώς διαφορετικές από το πραγματικό προϊόν που λαμβάνετε κατόπιν παραγγελίας.

THOMPSON TECHNIQUES: ΠΡΟΣΘΙΑ ΟΣΦΥΪΚΗ ΜΟΙΡΑ / SALVADOR A. BRAU, MD, FACS
ΕΡΩΤΗΣΕΙΣ 'Η ΠΡΟΣΘΕΤΕΣ ΠΛΗΡΟΦΟΡΙΕΣ: +1-231-922-0177

Σελίδα 3
Βήματα εγκατάστασης οπισθοπεριτοναϊκής μίνι προσέγγισης
Παρακάτω ακολουθούν τα συνιστώμενα βήματα εγκατάστασης για την οπισθοπεριτοναϊκή έκθεση της πρόσθιας οσφυϊκής μοίρας, όπως την περιγράφει ο Dr. Brau.

Βήμα 1
Τοποθετήστε τον ασθενή στην ύπτια θέση πάνω σε μια ακτινογραφική τράπεζα.

Ο χειρουργός που πραγματοποιεί την πρόσβαση πρέπει να βρίσκεται στα αριστερά και ο βοηθός του στα δεξιά. Το επίπεδο της εγκάρσιας τομής στο κρανιοουραίο επίπεδο εξαρτάται από το επίπεδο της Σ.Σ. που πρόκειται να προσπελαστεί. Είναι απαραίτητη μια πλάγια ακτινογραφία της Σ.Σ. για να προσδιοριστεί η σωστή εκτέλεση αυτής της τομής.

ΠΡΟΣΟΧΗ: Εάν ο ασθενής είναι παχύσαρκος, αποφύγετε τη συμπίεση του ωλένιου νεύρου όταν τοποθετείτε το σφιγκτήρα της ράγας.

ΣΥΜΒΟΥΛΗ: Εάν είναι απαραίτητο, χρησιμοποιήστε μια χειρουργική τράπεζα μεγαλύτερου πλάτους ή προσθέστε 2 ¼" στο πλάτος της τράπεζας, χρησιμοποιώντας τη μονάδα επέκτασης ράγας της εταιρείας μας (#41917).

Βήμα 2
Ο αριστερός ορθός μυς κινητοποιείται περιφερειακά. Ενώ ο ορθός μυς βρίσκεται αρχικά σε μέση ανάσυρση, εκτελέστε προσεκτικά μια τομή στο οπίσθιο έλυτρο της εγκάρσιας περιτονίας κατά 4 έως 5 εκ., έως ότου το περιτόναιο να φαίνεται ότι λάμπει. Συγκρατήστε τα άκρα με μια αιμοστατική λαβίδα, ανασηκώστε τα και εκτελέστε πολύ προσεκτικά μια διατομή που τα διαχωρίζει από το περιτόναιο. Εκτελέστε μια τομή το όσο το δυνατόν κατώτερα και ανώτερα. Χρησιμοποιώντας το δείκτη σας, πιέστε προσεκτικά το περιτόναιο οπίσθια στο άκρο της περιτοναϊκής διατομής και σχηματίστε σιγά-σιγά ένα επίπεδο μεταξύ του περιτοναίου και της κάτω επιφάνειας των εσωτερικών πλάγιων μυών και εγκάρσιων μυών και της περιτονίας. Έτσι θα δημιουργηθεί ένας οπισθοπεριτοναϊκός χώρος.

Συνεχίστε την προσεκτική αμβλεία οπίσθια διατομή των δακτύλων και κατόπιν αρχίστε να πιέζετε μεσαία σε μια προστάθεια να ανυψώσετε το περιτόναιο μακριά από τον ψοΐτη μυ. Προσέξτε ώστε να μην εισέλθετε στο χώρο όπισθεν του ψοΐτη μυός στο σημείο αυτό, καθώς κάτι τέτοιο θα προκαλούσε περιττή αιμορραγία σε τυφλό θύλακο. Το μηρογεννητικό νεύρο μπορεί να ταυτοποιηθεί εύκολα πάνω από τον ψοΐτη μυ. Ο ουρητήρας μπορεί, συνήθως, να ταυτοποιηθεί καθώς το περιτόναιο ανασηκώνεται και απομακρύνεται από τον ψοΐτη μυ. Και οι δύο αυτές δομές θα πρέπει να προφυλάσσονται από τυχόν τραυματισμούς.

Φωτογραφία: Έναρξη οπισθοπεριτοναϊκής διατομής πλάγια στον ορθό μυ

ΕΠΙΣΚΕΦΤΕΙΤΕ ΜΑΣ ΣΤΟ ΔΙΑΔΙΚΤΥΟ: THOMPSONSURGICAL.COM

Σελίδα 4
THOMPSON TECHNIQUES / ΤΟΠΟΘΕΤΗΣΗ ΛΕΠΙΔΑΣ ΑΓΚΙΣΤΡΟΥ
Βήματα εγκατάστασης οπισθοπεριτοναϊκής μίνι πρόσβασης (συνέχεια)

Βήμα 3
Μόλις ταυτοποιηθεί ο ψοΐτης μυς, ψηλαφίστε μεσαία για να νιώσετε το δίσκο και το σπονδυλικό σώμα και τη λαγόνιο αρτηρία. Στο σημείο αυτό, εάν το μέγεθος της διατομής το επιτρέπει, εισαγάγετε ολόκληρο το χέρι και σχηματίστε μια γροθιά στον οπισθοπεριτοναϊκό χώρο. Μετακινήστε την κλειστή γροθιά πάνω και κάτω για να ανυψώσετε και να απομακρύνετε το περιτόναιο σε όλες τις κατευθύνσεις. Συνεχίστε με την αμβλεία διατομή για να εκθέσετε ολόκληρο το μήκος των κοινών και εξωτερικών λαγόνιων αρτηριών, όσο το δυνατόν πιο απομακρυσμένα, και κατόπιν αρχίστε προσεκτικά την αμβλεία διατομή κατά μήκος του πλάγιου άκρου της αρτηρίας. Έτσι θα εκτεθεί η αριστερή κοινή λαγόνιος φλέβα λίγο κάτω από την αρτηρία. Συνεχίστε τη διατομή οπίσθια για να ταυτοποιήσετε την / τις ειλεοοοσφυϊκή / -ές φλέβα / φλέβες Οι διακυμάνσεις στη διαμόρφωση των κοινών λαγόνιων φλεβών και των οσφυϊκών φλεβών είναι συνήθεις και θα πρέπει να δίδεται εξαιρετική προσοχή όταν ταυτοποιούνται, απολινώνονται και διατέμνονται αυτές οι φλέβες και να αποτρέπεται η αποκοπή τους. Η αριστερή λαγόνια φλέβα και αρτηρία μπορούν τώρα να διαχωριστούν από τη Σ.Σ. χρησιμοποιώντας ένα ήπιο σφουγγάρι, το άκρο του δακτύλου και ένα αμβλύ ανυψωτικό όργανο διατομής.

Φωτογραφία: Συνεχιζόμενη οπισθοπεριτοναϊκή πρόσβαση

Βήμα 4
Ασφαλίστε το σφιγκτήρα ράγας Elite II στη χειρουργική τράπεζα πάνω από το αποστειρωμένο παραπέτασμα σε όποια πλευρά της τράπεζας που διατηρεί το πεδίο λειτουργίας του χειρουργού καθαρό (A). Η διασταυρούμενη ράβδος εισάγεται στην άρθρωση και τοποθετείται 2 εκ. πάνω από το σημείο της επέμβασης (B).

Βήμα 5
Κατόπιν, όλες οι αγγειακές δομές σαρώνονται από αριστερά προς τα δεξιά, παρέχοντας επαρκή οπτικοποίηση του (των) δίσκου (δίσκων) και των σπονδυλικών σωμάτων που ενέχονται. Είναι δυνατή η διατομή τμημάτων αγγείων που διασχίζουν τις πρόσθιες επιφάνειες των (σπονδυλικών) σωμάτων μεταξύ των κλιπ και η μεταφορά τους στις πλευρές με το εργαλείο αμβλείας διατομής. Βεβαιωθείτε ότι μπορείτε να εισαγάγετε τουλάχιστον ένα δάκτυλο μεταξύ της φλέβας και του συνδέσμου, έτσι ώστε να μπορείτε να ψηλαφίσετε τη δεξιά πλάγια άκρη της Σ.Σ. με τα αγγεία πάνω από το (τα) δάκτυλό (δάκτυλά) σας.

Φωτογραφία: Διατομή δακτύλου κάτω από τα αγγεία μετά από απολίνωση της ειλεο-οσφυϊκής φλέβας

THOMPSON TECHNIQUES: ΠΡΟΣΘΙΑ ΟΣΦΥΪΚΗ ΜΟΙΡΑ / SALVADOR A. BRAU, MD, FACS
ΕΡΩΤΗΣΕΙΣ 'Η ΠΡΟΣΘΕΤΕΣ ΠΛΗΡΟΦΟΡΙΕΣ: +1-231-922-0177

Σελίδα 5
Βήματα εγκατάστασης οπισθοπεριτοναϊκής μίνι πρόσβασης (συνέχεια)

Βήμα 6
Οι βραχίονες πλάγιας επέκτασης προσαρτώνται στη διασταυρούμενη ράβδο (A) και τοποθετούνται ακριβώς πάνω από το οριζόντιο επίπεδο του ασθενούς (B).

Βήμα 7
Κατόπιν, το αριστερό χέρι του χειρουργού επανεισάγεται στον οπισθοπεριτοναϊκό χώρο με το ορθό τώρα να έχει μετακινηθεί πλαγίως, και τα δάκτυλα «βρίσκουν» στη δεξιά πλευρά της Σ.Σ. Χρησιμοποιώντας το (τα) δάκτυλο (δάκτυλα) ως οδηγό, εισάγεται τυφλά στη δεξιά πλευρά της Σ.Σ. μια ακτινοδιαπερατή λεπίδα ανάστροφου χείλους πρόσθιας πρόσβασης της Σ.Σ.

Φωτογραφία: Εισαγωγή αρχικής λεπίδας ανάστροφου χείλους στη δεξιά πλευρά της Σ.Σ.

Βήμα 8
Αυτή η λεπίδα, κατόπιν, προσαρτάται στους βραχίονες πλάγιας επέκτασης του πλαισίου του άγκιστρου, ανυψώνοντας τις αγγειακές δομές και εκθέτοντας την πρόσθια επιφάνεια της Σ.Σ. Αφότου ασφαλιστεί στο άγκιστρο της Thompson, η λεπίδα ανάστροφου χείλους δεν μπορεί να μετακινηθεί πλέον. Το ανάστροφο χείλος διατηρεί τη λεπίδα αγκυρωμένη στο άκρο της Σ.Σ. και αποτρέπει την οπίσθια ολίσθησή της όταν της ασκηθεί τάση. Χωρίς αυτό το ανάστροφο χείλος, η λεπίδα του άγκιστρου δεν λειτουργεί σωστά.

Βήμα 9
Με το ορθό τώρα ανασυρμένο πλαγίως, θα υπάρχει εμφανώς λιγότερη αντίσταση όταν πιέζετε τη λεπίδα του άγκιστρου με σκοπό την έκθεση της Σ.Σ. σε απευθείας προσθοπίσθια προβολή και όταν επιτρέπετε την τοποθέτηση των χιτωνίων για την εισαγωγή μιας βιδωτής διάταξης, ενός μηριαίου δακτυλίου ή ενός τεχνητού (σπονδυλικού) δίσκου. Τοποθετήστε μια δεύτερη λεπίδα ανάστροφου χείλους στην αριστερή πλευρά της Σ.Σ. και προσαρτήστε την στο πλαίσιο της Thompson. Συνήθως οι πρόσθετες λεπίδες αγκίστρων πρέπει να τοποθετούνται άνω ή / και κάτω για να ολοκληρώσετε την έκθεση. Με τις λεπίδες γερά αγκυρωμένες στο πλάγιο τοίχωμα της σπονδυλικής στήλης, ο χειρουργός Σ.Σ. και ο βοηθός του μπορούν τώρα να εργαστούν στο δίσκο χωρίς να παρεμβάλλονται άλλα χέρια ή άγκιστρα και με σχετική ασφάλεια ότι τα αγγεία δεν θα μετακινηθούν γύρω από τα άγκιστρα εκθέτοντας κατά τον τρόπο αυτό τους εαυτούς τους σε τραυματισμό.

Φωτογραφία: Χρησιμοποιούνται και δεσμεύονται και οι δύο λεπίδες με ανάστροφα χείλη στην πλάγια πτυχή του δίσκου και του σπονδυλικού σώματος

ΕΠΙΣΚΕΦΤΕΙΤΕ ΜΑΣ ΣΤΟ ΔΙΑΔΙΚΤΥΟ: THOMPSONSURGICAL.COM

Σελίδες 6 + 7
THOMPSON TECHNIQUES / ΠΡΟΣΘΙΟ ΟΣΦΥΪΚΟ ΣΥΣΤΗΜΑ + ΠΡΟΑΙΡΕΤΙΚΑ ΠΑΡΕΛΚΟΜΕΝΑ
ΠΛΗΡΟΦΟΡΙΕΣ ΠΑΡΑΓΓΕΛΙΑΣ

Οπισθόφυλλο
Υπόμνημα συμβόλου:
Κατασκευαστής Εξουσιοδοτημένος αντιπρόσωπος στην ΕΚ Σήμανση CE Προειδοποιήσεις / Προφυλάξεις
Μη αποστειρωμένο

Thompson Retractor

Uncompromised Exposure™

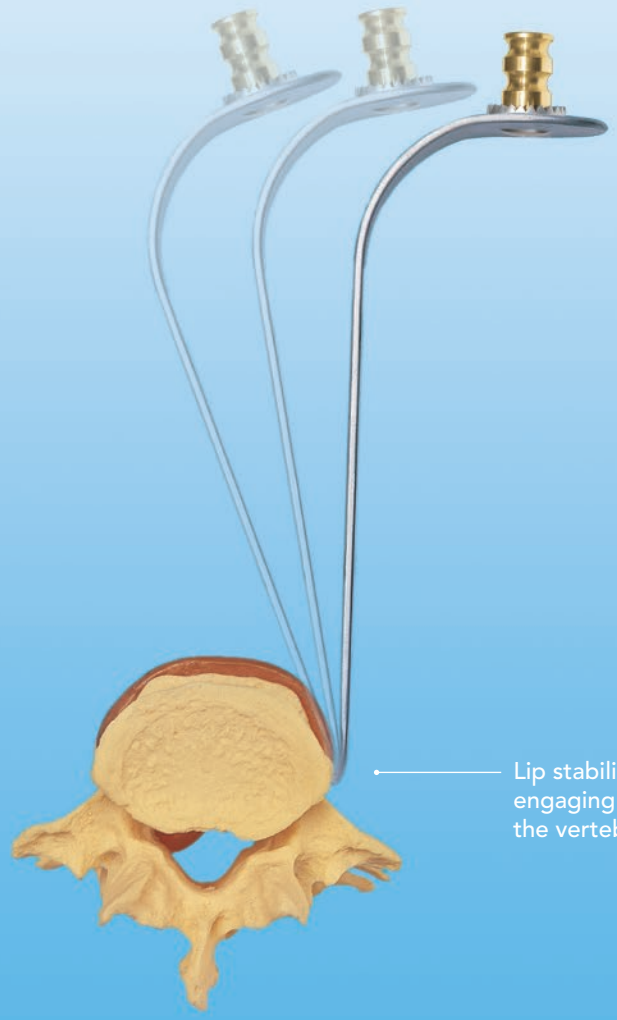

Thompson Techniques:

BRAU (REVERSE LIP) ANTERIOR LUMBAR ACCESS

"The Thompson AL Brau Blades have become essential for the Anterior Mini-Open approach to the lumbar spine with a proven 15 year track record of safety. You get steady, rock solid exposure providing excellent visualization throughout without the need to re-adjust thus saving time by reducing the 'fiddle factor.'"

- Salvador A. Brau, MD, FACS

Salvador A. Brau, MD, FACS

Dr. Brau trained in general vascular surgery at the Mount Sinai Hospital in New York City and has been performing anterior access procedures to all levels of the spine for over 20 years. He has performed over 1,500 open anterior approaches to the lumbar spine and has also been a pioneer in anterior laparoscopic and thoracoscopic access. Now retired, Dr. Brau was Assistant Clinical Professor of Surgery at USC, and worked at Cedars-Sinai Medical Center in Los Angeles.

Dr. Brau has developed a new "mini-open" anterior approach to the lumbar spine. In October of 2000, he presented his experience with this approach in 386 cases, along with a video of the procedure, to the North American Spine Society Annual Meeting in New Orleans. This procedure is dependent on special retractors designed by Dr. Brau. These retractors received a patent on October 9, 2001, and are available exclusively from Thompson Surgical Instruments, Inc.

The anterior approach to the lumbar spine is heavily dependent on the ability of the access surgeon to provide exposure quickly and safely in view of a reported incidence of vascular injury. The requirement of a "straight on" anterior-posterior exposure for alignment of cages and artificial discs has presented a significant challenge for the approach surgeon to provide a small incision and yet maintain the degree of safety necessary to prevent injury to the iliac vessels and autonomic nerve plexus. The approach described here utilizing the Thompson retractor system significantly reduces these concerns.

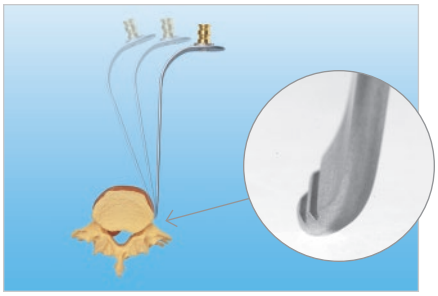

Exclusive Reverse Lip Blades

Reverse lip stabilizes retraction by engaging the lateral aspect of the vertebral body.

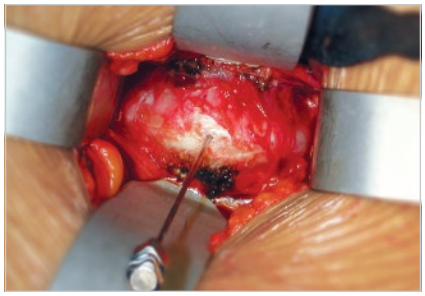

Uncompromised Exposure

Radiolucent Reverse Lip Anterior Lumbar blades offer phenomenal exposure of the anterior lumbar spine and prevent blade slippage.

Radiolucent, Strong Blades

Superior strength prevents excessive flexing under heavy retraction. Available up to 250mm deep to accommodate all patient sizes.

NOTE
See page 7 for ordering information.

NOTE
As we continually strive to provide the best products possible, some of the images in this user manual may appear slightly different from the product received.

Retroperitoneal Mini-Approach Set Up Steps

Below are the suggested set up steps for retroperitoneal anterior lumbar exposure, as outlined by Dr. Brau.

Step 1

Place the patient in the supine position on an x-ray table.

The approach surgeon stands on the left and the assistant on the right. The level of the transverse incision in the craniocaudad plane depends on the level of the spine to be approached. A lateral x-ray of the spine is essential to determine the proper placement of this incision.

CAUTION
If the patient is obese, avoid compressing the ulnar nerve when placing rail clamp.

TIP
When necessary, use a wider OR table or add 2 ¼" to the width of the table by using our Rail Extender (#41917).

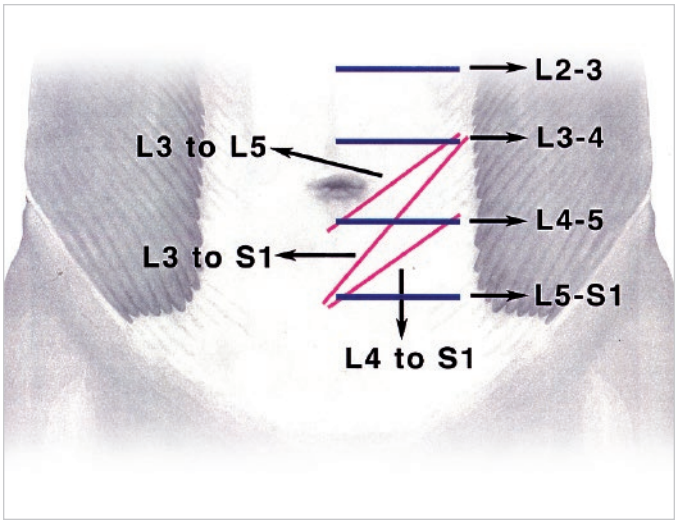

Step 2

The left rectus muscle is mobilized circumferentially. With the rectus muscle initially retracted medially, carefully incise the posterior sheath of transversalis fascia 4 to 5 cm until the peritoneum is seen to shine through. Grasp the edges with a hemostat and lift it away and very carefully dissect if from the peritoneum. Incise it as far inferiorly and superiorly as possible. Using your index finger, carefully push the peritoneum posteriorly at the edge of the fascial incision and slowly develop a plane between it and the undersurface of the internal oblique and transversus muscles and fascia. This will lead you to the retroperitoneal space.

Continue careful blunt finger dissection posteriorly, and then start pushing medially trying to elevate the peritoneum away from the psoas muscle. Be careful not to enter the retropsoas space at this point, as this will lead to unnecessary bleeding in a blind pouch. The genitofemoral nerve can be easily identified over the psoas. The ureter can usually be identified as the peritoneum is lifted away from the psoas. Both of these structures should be preserved from injury.

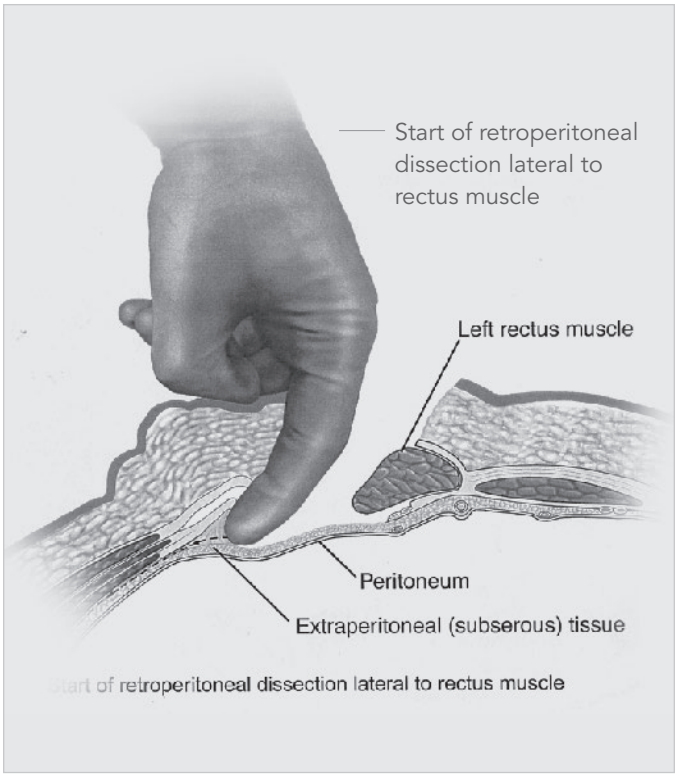

Retroperitoneal Mini-Approach Set Up Steps *(continued)*

Step 3

Once the psoas is identified, palpate medially to feel for the disc and vertebral body and iliac artery. At this point, if size of the incision allows, insert the entire hand and make a fist in the retroperitoneal area. Sweep with the closed fist up and down to elevate the peritoneum away in all directions. Continue with blunt dissection to expose the entire length of the common and external iliac arteries as far distally as possible, and then start careful blunt dissection along the lateral edge of the artery. This will expose the left common iliac vein just underneath the artery. Continue the dissection posteriorly to identify the ileolumbar vein(s). Variations in the formation of the common iliac vein and the lumbar veins are common, and great care must be exercised in order to identify, ligate and transect these veins and avoid avulsion. The left iliac vein and artery can now be separated away from the spine using gentle, peanut sponge, fingertip and blunt elevator dissection.

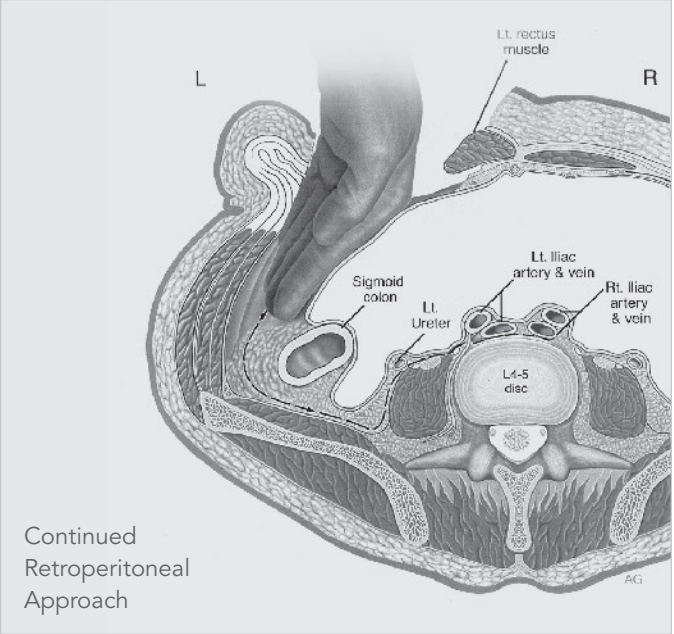

Continued Retroperitoneal Approach

Step 4

Secure the Elite II Rail Clamp to the table rail over the sterile drape on either side of the table, whichever side keeps the surgeon's operating field clear (A). The Crossbar is inserted into the joint and positioned 2 cm above the operative site (B).

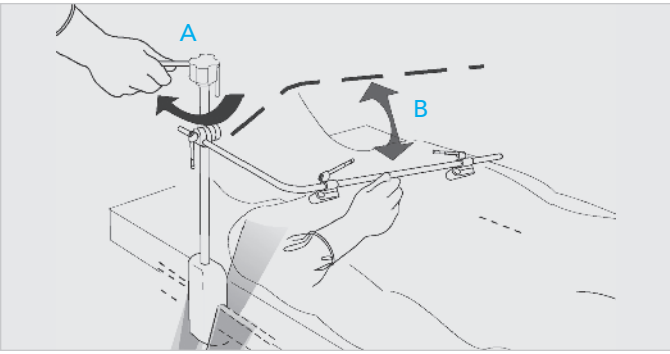

Step 5

All vascular structures are then swept from the left to right, providing adequate visualization of the disc(s) and vertebral bodies involved. Segmental vessels running across the valleys on the anterior surface of the bodies can be transected between clips and swept to the sides with blunt dissection. Make sure you can get at least one finger between the vein and the ligament so that you can palpate the right lateral edge of the spine with the vessels above your finger(s).

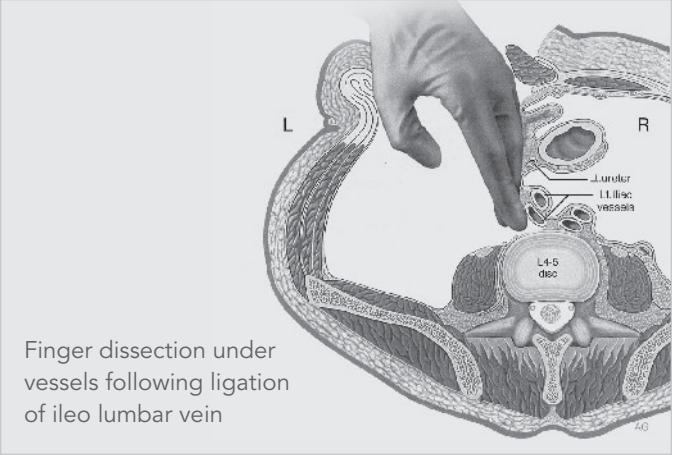

Finger dissection under vessels following ligation of ileo lumbar vein

Retroperitoneal Mini-Approach Set Up Steps *(continued)*

Step 6

The lateral extension arms are attached to the crossbar (A) and positioned just above the horizon of the patient (B).

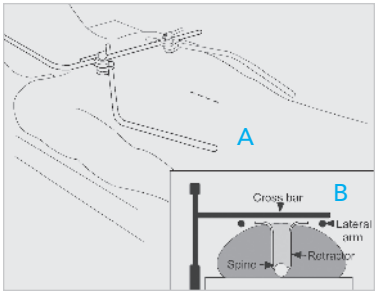

Step 7

The surgeon's left hand then re-enters the retroperitoneal space with the rectus now moved laterally, and the fingers find their way to the right side of the spine. A Radiolucent Reverse Lip Anterior Spine Access blade is placed blindly on the right side of the spine using the finger(s) as a guide.

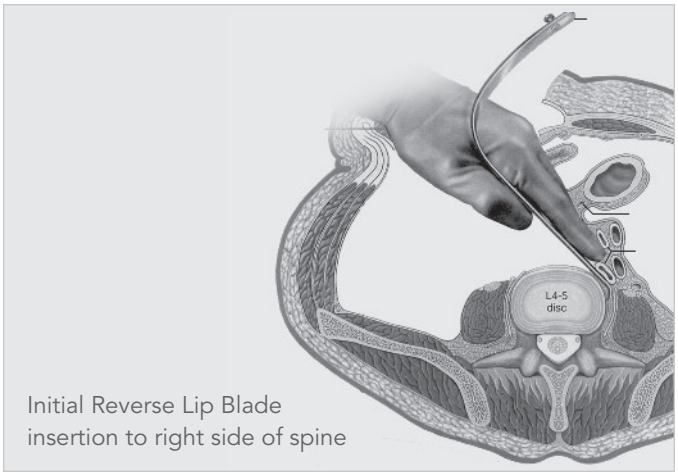

Initial Reverse Lip Blade insertion to right side of spine

Step 8

This blade is then attached to the lateral extension arms of the retractor frame, elevating the vascular structures and exposing the anterior surface of the spine.

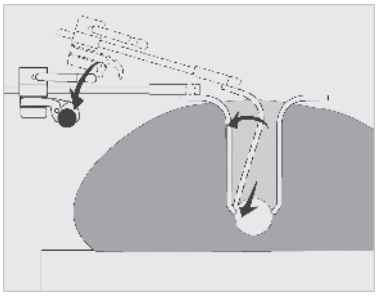

Once secured to the Thompson Retractor, the reverse-lipped blade will not move. The reverse lip keeps the blade anchored to the edge of the spine and prevents it from slipping anteriorly once tension is applied. Without this reverse lip, the retractor blade will not work effectively.

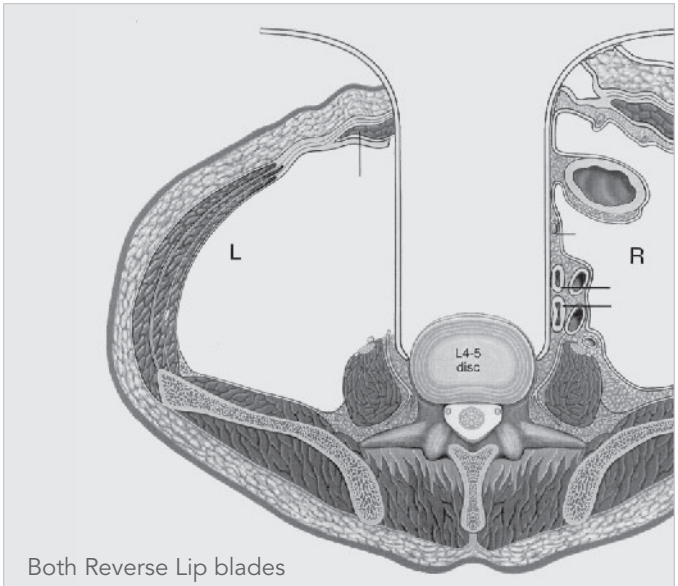

Both Reverse Lip blades deployed and engaged at lateral aspect of disc and vertebral body

Step 9

With the rectus now retracted laterally, there will be much less resistance when pushing the retractor blade to expose the spine in a direct AP view and allow placement of the sleeves for insertion of a threaded device, femoral ring or artificial disk. Place a second reverse-lip blade on the left side of the spine and attach to the Thompson frame. Commonly, additional retractor blades need to be placed superiorly and/or inferiorly to complete the exposure. With the blades well anchored to the lateral wall of the vertebral column, the spine surgeon and the assistant can now work on the disc without other hands or retractors being in the way and with relative security that vessels will not move around the retractors and expose themselves to injury.

Anterior Lumbar System Components



ANTERIOR LUMBAR SYSTEM #SL82019

REF	QTY	ITEM DESCRIPTION	PART #
A	1	Elite III Rail Clamp with 1 Cam Joint 16"	43902ACL
B	1	Crossbar with 2 Cam III Joints 24"	43900BC
C	2	20" Angled Arm (10" x 10") @ 45°	44120
D	2	24" Angled Arm (8" x 16") @ 45°	44124N
E	5	Cam II Clip-on Quick Angle 8"	SL42126WGP
F	1	Micro-Adjustable II Clip-on Quick Angle 10"	SL45006CGP
G	2	T-Handle	60020
H	1	Quick Angle Hand Held Adapter	SL42128G
I	1	Suction for Anterior Lumbar Surgery	51234
J	1	Anterior Lumbar Depth Gauge 335mm	51236
	2	Radio. Malleable Renal Vein 25mm x 140mm	SL46119BET
K	2	Radio. Malleable Renal Vein 25mm x 190mm	SL46119CET
L	2	Radio. Malleable 51mm x 203mm (2" x 8")	SL46122ET
M	1	Radio. Harrington 64mm x 152mm (2 ½" x 6")	SL46160ET
N	1	Radio. Splanchnich 51mm x 115mm (2" x 4 ½")	SL46145ET
O	2	Radio. Balfour 65mm x 72mm (2 ½" x 2 ¾")	SL46140ET
	4	Radio. Concave 25mm x 100mm (1" x 4")	SL46560
	4	Radio. Concave 25mm x 120mm (1" x 4 ¾")	SL46562
P	4	Radio. Concave 25mm x 140mm (1" x 5 ½")	SL46564
	4	Radio. Concave 25mm x 160mm (1" x 6 ¼")	SL46566

REF	QTY	ITEM DESCRIPTION	PART #
	4	Radio. Concave 25mm x 180mm (1" x 7")	SL46568
Q	2	Reverse Lip Malleable 25mm x 200mm	SL46192ET
	2	Reverse Lip Malleable 32mm x 200mm	SL46193ET
	2	Reverse Lip Tapered 25mm x 100mm	SL46260TET
R	2	Reverse Lip Tapered 25mm x 150mm	SL46265TET
	2	Reverse Lip Tapered 25mm x 200mm	SL46270TET
	2	Reverse Lip Rigid 25mm x 110mm	SL46261RET
	2	Reverse Lip Rigid 25mm x 130mm	SL46263RET
S	2	Reverse Lip Rigid 25mm x 150mm	SL46265RET
	2	Reverse Lip Rigid 25mm x 170mm	SL46267RET
	2	Reverse Lip Rigid 25mm x 190mm	SL46269RET
	2	Reverse Lip Rigid 32mm x 120mm	SL46282RET
T	2	Reverse Lip Rigid 32mm x 140mm	SL46284RET
	2	Reverse Lip Rigid 32mm x 160mm	SL46286RET
	2	Reverse Lip Rigid 32mm x 180mm	SL46288RET
	2	Reverse Lip Rigid 32mm x 200mm	SL46290RET
	1	Instrument Case	50000G
	1	Instrument Case - Exp. Reverse Lip ASA	50000ERL
	1	Instrument Case - AL Renal Vein Blades	50000ALR
	1	Instrument Case - Anterior Lumbar	50000ALT

SYSTEM NOTICE:
Non-S-Lock system available, but may require a longer lead time.
Please call for more information.

Table Adapters + Rail Extenders

Providing stable support on the OR table for the table mounted frame

When bedrail space is not available for a rail clamp, or, when the bedrail needs to be offset to accommodate obese patients, a rail adapter or rail extender should be applied.

TABLE ADAPTER

Easily connects to Jackson Spine tables to add a standard bed rail for applying a table mounted Thompson Retractor System to your operation.

REF	ITEM DESCRIPTION	PART #
U	Jackson Spine Frame Adapter	41927



RAIL EXTENDERS

Apply a Rail Extender to your OR table to increase your rail length or width and provide more attachment options for Thompson rail clamps.

REF	ITEM DESCRIPTION	PART #
V	Rail Extender 15" Single Clamp	5844
	Rail Extender 20" Single Clamp	41938
W	Rail Extender 14" Long with 2 ¼" Offset Dual Clamp	41917
	Rail Extender 22" Dual Clamp	41929

For a Free Trial Call Today*

1.800.227.7543

Rev E
041619
ttbrau

Uncompromised Exposure

VISIT US ONLINE: **THOMPSONSURGICAL.COM**

Thompson SURGICAL INSTRUMENTS
10341 East Cherry Bend Road
Traverse City, Michigan 49684
phone: 231.922.0177
fax: 231.922.0174
thompsonsurgical.com

EC REP **Emergo Europe**
Prinsessegracht 20
2514 AP The Hague
THE NETHERLANDS

* Free trial valid for U.S. customers only. Customers outside U.S. please call +1-231-922-0177 for availability.

© 2019 Thompson Surgical Instruments, Inc. Traverse City, Michigan. Printed in the U.S.A.

® S-Lock®, PLA®, and the "T Circle" logomark are Registered Trademarks of Thompson Surgical Instruments, Inc.

Patents: US4971038, US5025780, US5888197, US5897087, US5902233, US5984865, US6033363, US6416465, US6511423, US7338442, US7749163, US8257255, US8360971, US8617064, US9872675
Other patents pending.

CE 0297

Made In USA

Symbol Legend:

Manufacturer	Authorized EC Rep	CE Mark	Warnings / Precautions	Non-Sterile