आगे का कवर
अनिवार्य अनावरण
Thompson तकनीक: ब्रु (रिवर्स लिप) अग्रिम कमर पहुंच
फ़ोटो इनसेट: कशेरुक शरीर के पार्श्व पहलू को संलग्न कर के लिप स्थिरता को खींचे।
"Thompson AL Brau ब्लेड सुरक्षा के 15 वर्ष ट्रैक रिकॉर्ड के साथ कमरदर्द रीढ़ के अग्रिम छोटे-खुले दृष्टिकोण के लिए आवश्यक हो गए हैं। आपको स्थिर, ठोस शीला जैसा अनावरण प्राप्त होता है जिससे 'फिडिल फैक्टर' को कम करके इस तरह से समय को फिर से समायोजित करने की आवश्यकता के बिना उत्कृष्ट दृश्य उपलब्ध कराया जाता है। "
- सल्वाडोर ए. ब्रु, एम.डी, एफ.ए.सी.एस.

पृष्ठ 2:
THOMPSON तकनीक
सल्वाडोर ए. ब्रु, एम.डी, एफ.ए.सी.एस.
डॉ. ब्रू न्यूयॉर्क शहर के माउंट सिनाई अस्पताल में सामान्य संवहनी की सर्जरी में प्रशिक्षित हैं और 20 से अधिक वर्षों तक रीढ़ की हड्डी के सभी स्तरों के लिए अग्रिम पहुंच प्रक्रिया को प्रदर्शित कर रहे हैं। उन्होंने कमर की रीढ़ की हड्डी के लिए 1500 से अधिक खुले अन्तर्निष्ठ दृष्टिकोण का प्रदर्शन किया है और अग्रिम लैप्रोस्कोपिक और थोरैकोस्कोपिक पहुंच में भी अग्रणी रहे हैं। अब सेवानिवृत्त, डॉ. ब्रू यू.एस.सी. में सर्जरी के सहायक नैदानिक प्रोफेसर थे, और लॉस एंजिल्स के सिडर-सिनाई मेडिकल सेंटर में काम किया है।

डॉ. ब्रू ने कमर की रीढ़ की हड्डी के लिए एक नया "छोटा-खुला" अग्रिम दृष्टिकोण विकसित किया है। 2000 के अक्टूबर में उन्होंने न्यू ऑरलियन्स में नॉर्थ अमेरिकन स्पिन सोसाइटी की वार्षिक बैठक में 386 मामलों में इस दृष्टिकोण के साथ अपने अनुभव को वीडियो के साथ प्रस्तुत किया। यह प्रक्रिया डॉ. ब्रू द्वारा रूपांकित किए गए विशेष पुनरावृत्तियों पर निर्भर है। इस प्रत्याकर्षक ने 9 अक्टूबर 2001 को पेटेंट प्राप्त किया, और Thompson Surgical Instruments, Inc. से विशेष रूप से उपलब्ध है।

कमर की रीढ़ की हड्डी का दृष्टिकोण मुख्य सर्जन की अनावरण जल्दी से प्रदान करने की क्षमता पर और सुरक्षित रूप से संवहनी क्षति की घटना की रिपोर्ट पर निर्भर करता है। पिंजरों और कृत्रिम डिस्क्स के संरेखण के लिए "सीधा" आगे-पीछे अनावरण की आवश्यकता ने एक छोटा चीरा प्रदान करने के लिए मुख्य सर्जन के लिए एक महत्वपूर्ण चुनौती पेश की है और अभी तक शारीरिकीय पात्र और स्वायत्त तंत्रिका जाल की चोट को रोकने के लिए आवश्यक सुरक्षा की डिग्री को बनाए रखना है। Thompson प्रत्याकर्षक प्रणाली के उपयोग में वर्णित दृष्टिकोण ने इन चिंताओं को काफी कम कर दिया है।

विशेष रिवर्स लिप ब्लेड
कशेरुक शरीर के पार्श्व पहलू को संलग्न कर के लिप स्थिरता को खींचे।

अनिवार्य अनावरण
रेडियोलसेंट रिवर्स लिप अग्रिम कमर ब्लेड पूर्वकाल के कमर की रीढ़ की अभूतपूर्व अनावरण की पेशकश करता है और ब्लेड की फिसलन को रोकता है।

रेडियोल्यूसेन्ट, सशक्त ब्लेड
बेहतर शक्ति भारी खिंचाव के तहत अत्यधिक झुकाव को रोकती है। सभी रोगी आकारों को समायोजित करने के लिए 250 मिमी तक की गहराई तक उपलब्ध है।

टिप्पणी:आदेश की जानकारी देने के लिए पृष्ठ 7 देखें।

टिप्पणी:क्योंकि हम लगातार सर्वोत्तम उत्पादों को उपलब्ध कराने का प्रयास करते हैं, इस उपयोगकर्ता पुस्तिका में दिए कुछ चित्र प्राप्त उत्पाद से थोड़े भिन्न दिखाई दे सकते हैं।

THOMPSON तकनीक:
प्रश्न या अतिरिक्त जानकारी:1.800.227.7543

पृष्ठ 7:
रिट्रोपेरिटोनियल छोटे-दृष्टिकोण सेटअप चरण
नीचे डॉ. ब्रू द्वारा उल्लिखित, रिट्रोपेरिटोनियल अग्रिम कमर के अनावरण के लिए सुझाए गए कदम उठाए गए हैं।

चरण 1
रोगी को एक एक्सरे टेबल पर चित्त स्थिति में रखें।

दृष्टिकोण सर्जन बाईं तरफ खड़ा है और दाईं ओर सहायक है। क्रॉसओवर प्लेन में अनुप्रस्थ चीरा का स्तर संपर्क होने वाली रीढ़ की हड्डी के स्तर पर निर्भर करता है। इस चीरा का उचित स्थान निर्धारित करने के लिए रीढ़ की एक पार्श्व एक्सरे आवश्यक है।

सावधानी:यदि रोगी मोटा है, तो रेल क्लिप रखने पर अहिर तंत्रिका को दबाने से बचें।

टिप: जब आवश्यक हो, हमारे रेल एक्सटेंशन (# 41 9 17) का उपयोग करके वाइडर या तालिका का उपयोग करें या तालिका की चौड़ाई में 2 ¼ "जोड़ें।

चरण 2
बाईं रेक्टस मांसपेशियों को गतिशील रूप से जुटाया जाता है। रेक्टस मांसपेशियों को शुरू में मध्यवर्ती में वापस ले कर, जब तक कि पेरिटोनियम को चमकते हुए देखा जाए , तब तक 4 से 5 सेंटीमीटर ट्रांसवार्सलिस प्रावरणी के पीछे वाली कंधे को ध्यान में रखते हैं। एक हेमोस्टेट के साथ किनारों को पकड़े और इसे उठाएं और पेरिटोनियम से हो तो बहुत सावधानी से विच्छेदन करें। जितना संभव हो उतना कमजोर और श्रेष्ठ रूप से इसे अलग कर लें। अपनी तर्जनी का उपयोग कर के, सावधानीपूर्वक फेसिअल चीरे के किनारे पर पेरिटोनियम को पीछे से धक्का दें इसके और आंतरिक तिरछा के निचले हिस्से और ट्रांसवरसस मांसपेशियों और प्रावरणी बीच एक सतह तैयार करें। यह आपको रेट्रोपेरिटोनियल स्पेस पर ले जाएगा।

बाद में सावधानीपुर्वक कुंद उंगली विच्छेदन को जारी रखें, और फिर पेरिटोनीयम को नितम्ब की मस्पेशियों से दूर हटाने बीच से धक्का देना शुरू करें। सावधान रहें कि इस समय पर रिट्रोपसोस क्षेत्र में प्रवेश न करें, क्योंकि इससे अंधा थैली में अनावश्यक रक्तस्त्राव हो सकता है। नितम्ब की मस्पेशियों के ऊपर जेनीटोफेमोरल तंत्रिका को आसानी से पहचाना जा सकता है। पेरिटोनीयम को नितम्ब की मस्पेशियों से दूर हटाते समय मूत्रनली को पहचाना जा सकता है। इन दोनों संरचनाओं को क्षति से संरक्षित किया जाना चाहिए।

फ़ोटो इनसेट: रेट्रोपेरिटोनीयल विच्छेदन का रेक्टस मांसपेशी के पार्श्व से प्रारंभ करें

thompsonsurgical.com पर हमारी ऑनलाइन मुलाकात लें

पृष्ठ 4
THOMPSON तकनीक/प्रत्याकर्षक ब्लेड लगाना
रेट्रोपेरिटोनीयल लघु-उपागम सेट अप के चरण (जारी)

चरण ३
नितम्ब की मस्पेशियों की पहचान होने पर, डिस्क और कशेरुकाय शरीर और एलिक धमनी को महसूस करने के लिए मध्यवर्ती स्पर्श करें। इस समय पर, यदि चीरे का आकार अनुमति देता है, तो रेट्रोपरिटोनियल क्षेत्र में पूरा हाथ डालें और मुट्ठी बनाएं। बंद्स्थि मुट्ठी के ऊपर और नीचे से सभी दिशाओं में पैरिटोनियम दूर करने के लिए घुमाएं। आम और बाह्य एलिक धमनियों की पूरी लंबाई को जितना हो सके उतनी दूर तक खोलने के लिए कुंद विच्छेदन जारी रखें, और फिर धमनी के पार्श्व किनारे पर सावधानीपूर्वक कुंद विच्छेदन शुरू करें। यह धमनी के ठीक नीचे की बाईं सामान्य एलिक नस को खोलेगा। एलीयोलम्बर शिरा (रों) की पहचान करने के लिए बाद में विच्छेदन जारी रखें। सामान्य एलिक नस और लम्बर की नसों के गठन में भिन्नताएं आम होती हैं, और ये शिराओं की पहचान, लैगेट करने और आड़ी काटने करने और अवसाद से बचने के लिए बहुत सावधानी बरतनी चाहिए। बाएं एलिक नस और धमनी को पीनट स्पंज, उंगलियों और कुंद लिफ्ट विच्छेदन का उपयोग करके रीढ़ से अलग किया जा सकता है।

फोटो इन्सेट: रेट्रोपेरीटोनयिल दृष्टिकोण जारी

चरण 4
जिस तरफ़ शल्य-चिकित्सक का परिचालन क्षेत्र खाली रखता है उस तरफ जीवाणुरहित कपड़े पर टेबल रेल पर एलिट रेल क्लैंप रखें।(ए)। क्रॉसबार को ऑपरेटिव साइट के 2 cm ऊपर जॉइंट में डाला जाता है(बी)।

चरण 5
सभी संवहनी संरचनाओं को फिर बाएं से दाहिनी ओर हिलाया जाता है, जो शामिल डिस्क और कशेरुका का पर्याप्त दृश्य प्रदान करता है। निकायों के पूर्वकाल सतह पर वेळी में घुमने वाले हिस्सों वाले वेसल क्लिप के बीच की तरफ जा सकता है और कुंद विच्छेदन के साथ पक्षों में फिसल सकता है। सुनिश्चित करें कि आप शिरा और लिगामेंट के बीच कम से कम एक उंगली पा सकते हैं ताकि आप सही पार्श्व को छू सकें। आपकी उंगली से ऊपर वाले वेसल के साथ रीढ़ की हड्डी के किनारे रख सकते हैं।

फोटो इन्सेट: एलीयो लम्बर नस के बंधाव से बाद ट्यूब के नीचे ऊँगली का विच्छेदन

THOMPSON तकनीक: अग्रिम लम्बर /सल्वाडोर ए. ब्रु, एम.डी, एफ.ए.सी.एस.
प्रश्न या अतिरिक्त जानकारी:1.800.227.7543

पृष्ठ 5:
रिट्रोपीरटोनियल छोटे-दृष्टिकोण सेटअप चरण (जारी)

चरण 6
पार्श्व विस्तार हाथ क्रॉसबार (ए) से जोड़े जाते है और रोगी के क्षतिज (बी) के ऊपर रखे जाते हैं।

चरण 7
रेक्टस को पार्श्ववत करने के बाद सर्जन का बाया हाथ फिर से रेट्रोपेरिटोनियल क्षेत्र में फिर से प्रवेशकरेगा, और उंगलियां रीढ़ की हड्डी के दाहिनी ओर अपना रास्ता ढूंढेगी। एक रेडियोलसेंट रविर्स लिप अग्रिम रीढ़ के ऐक्सेस ब्लेड को रीढ़ की हड्डी के दाईं तरफ एक उंगली का मार्गदर्शक के रूप में उपयोग करके रखा जाएगा।

फोटो इनसेट: रीढ़ की हड्डी के दाहिनी ओर प्रारंभिक रविर्स लिप ब्लेड की प्रविष्टि

चरण 8
इस ब्लेड को फिर प्रत्याकर्षक फ्रेम के पार्श्व विस्तार हाथों से जोड़ा जाता है, संवहनी संरचना को ऊपर उठाना और रीढ़ की हड्डी की सतह को खोलता है । Thompson प्रत्याकर्षक से सुरक्षित तरीके से जोड़ने के बाद, रविर्स-लिप किए गए ब्लेड हिलेंगे नहीं। रविर्स लिप ब्लेड के किनारे को रीढ़ की हड्डी के किनारे पर लगा के रखता है और तनाव देने पर फिसलने से रोकता है। इस रविर्स लिप के बिना, प्रत्याकर्षक ब्लेड प्रभावी ढंग से काम नहीं करेगा।

चरण 9
रेक्टस को पार्श्ववत पीछे हटने के बाद, सीधा ए.पी दृश्य में रीढ़ की हड्डी को खोलने के लिए प्रत्याकर्षक ब्लेड को धक्का देते समय कम प्रतिरोध होगा और एक थ्रेडे किए हुए उपकरण, फेमोरल रिंग या कृत्रिम डिस्क को सम्मिलित करने के लिए स्लीव को रखने की अनुमति देते हैं। रीढ़ की बाईं ओर एक दूसरा रविर्स लिप ब्लेड रखें और Thompson फ्रेम से जोड़ें। सामान्यतया, अतिरिक्त प्रत्याकर्षक ब्लेड को अनावरण पूरा करने के लिए श्रेष्ठ और / या न्यून रूप से रखा जाना चाहिए। With the blades well anchored to the lateral wall of the vertebral column, the spine surgeon and the assistant can now work on the disc without other hands or retractors being in the way and with relative security that vessels will not move around the retractors and expose themselves to injury.

फ़ोटो इनसेट: दोनों रविर्स लिप ब्लेड तैनात किए गए और डिस्क के पार्श्व पहलू और कशेरुक शरीर पर लगे हुए हैं।

thompsonsurgical.com पर हमारी ऑनलाइन मुलाकात लें

पृष्ठ 6 + 7
THOMPSON तकनीक / अग्रिम कमर प्रणाली + वैकल्पिक सहायक उपकरण
आदेश की जानकारी

पीछे का कवर
प्रतीक किविदंती:
प्रतीक किविदंती: निर्माता अधिकृत EC Rep CE Mark Mark चेतावनियाँ / सावधानियों गैर-जीवाणुरहित

Thompson Retractor

Uncompromised Exposure™

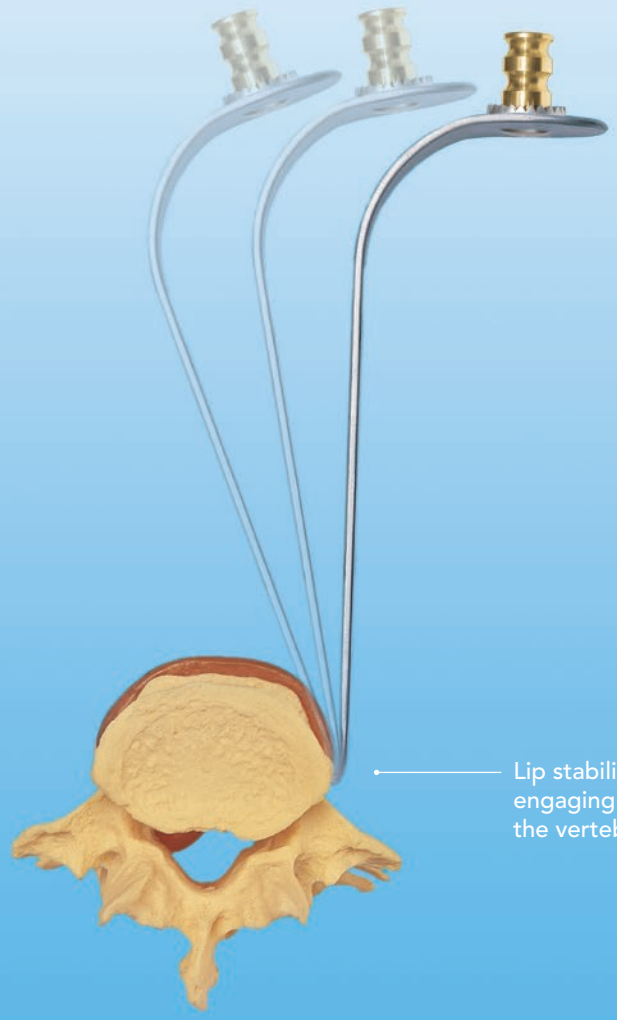

Thompson Techniques:

BRAU (REVERSE LIP) ANTERIOR LUMBAR ACCESS

"The Thompson AL Brau Blades have become essential for the Anterior Mini-Open approach to the lumbar spine with a proven 15 year track record of safety. You get steady, rock solid exposure providing excellent visualization throughout without the need to re-adjust thus saving time by reducing the 'fiddle factor.'"

- Salvador A. Brau, MD, FACS

Salvador A. Brau, MD, FACS

Dr. Brau trained in general vascular surgery at the Mount Sinai Hospital in New York City and has been performing anterior access procedures to all levels of the spine for over 20 years. He has performed over 1,500 open anterior approaches to the lumbar spine and has also been a pioneer in anterior laparoscopic and thoracoscopic access. Now retired, Dr. Brau was Assistant Clinical Professor of Surgery at USC, and worked at Cedars-Sinai Medical Center in Los Angeles.

Dr. Brau has developed a new "mini-open" anterior approach to the lumbar spine. In October of 2000, he presented his experience with this approach in 386 cases, along with a video of the procedure, to the North American Spine Society Annual Meeting in New Orleans. This procedure is dependent on special retractors designed by Dr. Brau. These retractors received a patent on October 9, 2001, and are available exclusively from Thompson Surgical Instruments, Inc.

The anterior approach to the lumbar spine is heavily dependent on the ability of the access surgeon to provide exposure quickly and safely in view of a reported incidence of vascular injury. The requirement of a "straight on" anterior-posterior exposure for alignment of cages and artificial discs has presented a significant challenge for the approach surgeon to provide a small incision and yet maintain the degree of safety necessary to prevent injury to the iliac vessels and autonomic nerve plexus. The approach described here utilizing the Thompson retractor system significantly reduces these concerns.

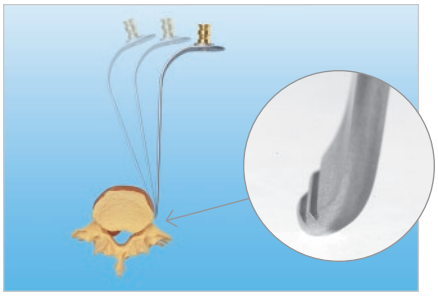

Exclusive Reverse Lip Blades

Reverse lip stabilizes retraction by engaging the lateral aspect of the vertebral body.

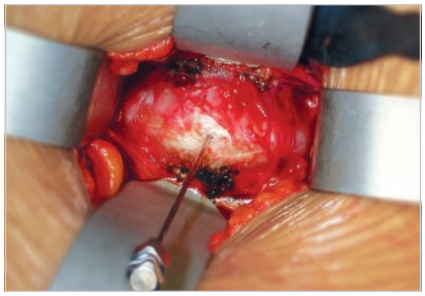

Uncompromised Exposure

Radiolucent Reverse Lip Anterior Lumbar blades offer phenomenal exposure of the anterior lumbar spine and prevent blade slippage.

Radiolucent, Strong Blades

Superior strength prevents excessive flexing under heavy retraction. Available up to 250mm deep to accommodate all patient sizes.

NOTE
See page 7 for ordering information.

NOTE
As we continually strive to provide the best products possible, some of the images in this user manual may appear slightly different from the product received.

Retroperitoneal Mini-Approach Set Up Steps

Below are the suggested set up steps for retroperitoneal anterior lumbar exposure, as outlined by Dr. Brau.

Step 1

Place the patient in the supine position on an x-ray table.

The approach surgeon stands on the left and the assistant on the right. The level of the transverse incision in the craniocaudad plane depends on the level of the spine to be approached. A lateral x-ray of the spine is essential to determine the proper placement of this incision.

CAUTION
If the patient is obese, avoid compressing the ulnar nerve when placing rail clamp.

TIP
When necessary, use a wider OR table or add 2 ¼" to the width of the table by using our Rail Extender (#41917).

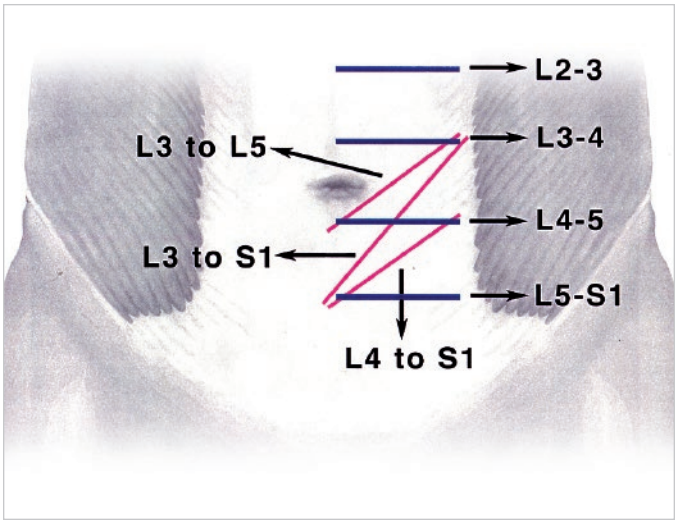

Step 2

The left rectus muscle is mobilized circumferentially. With the rectus muscle initially retracted medially, carefully incise the posterior sheath of transversalis fascia 4 to 5 cm until the peritoneum is seen to shine through. Grasp the edges with a hemostat and lift it away and very carefully dissect if from the peritoneum. Incise it as far inferiorly and superiorly as possible. Using your index finger, carefully push the peritoneum posteriorly at the edge of the fascial incision and slowly develop a plane between it and the undersurface of the internal oblique and transversus muscles and fascia. This will lead you to the retroperitoneal space.

Continue careful blunt finger dissection posteriorly, and then start pushing medially trying to elevate the peritoneum away from the psoas muscle. Be careful not to enter the retropsoas space at this point, as this will lead to unnecessary bleeding in a blind pouch. The genitofemoral nerve can be easily identified over the psoas. The ureter can usually be identified as the peritoneum is lifted away from the psoas. Both of these structures should be preserved from injury.

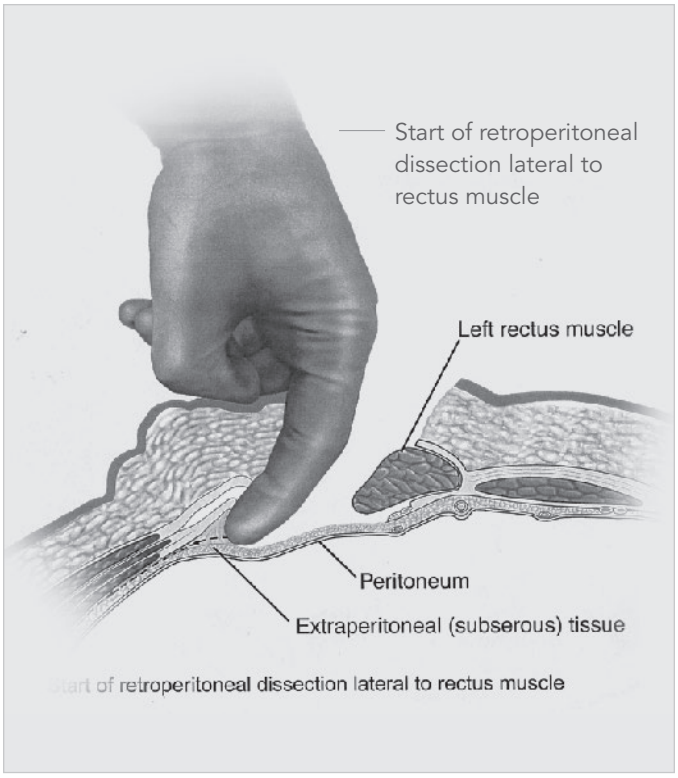

Retroperitoneal Mini-Approach Set Up Steps *(continued)*

Step 3

Once the psoas is identified, palpate medially to feel for the disc and vertebral body and iliac artery. At this point, if size of the incision allows, insert the entire hand and make a fist in the retroperitoneal area. Sweep with the closed fist up and down to elevate the peritoneum away in all directions. Continue with blunt dissection to expose the entire length of the common and external iliac arteries as far distally as possible, and then start careful blunt dissection along the lateral edge of the artery. This will expose the left common iliac vein just underneath the artery. Continue the dissection posteriorly to identify the ileolumbar vein(s). Variations in the formation of the common iliac vein and the lumbar veins are common, and great care must be exercised in order to identify, ligate and transect these veins and avoid avulsion. The left iliac vein and artery can now be separated away from the spine using gentle, peanut sponge, fingertip and blunt elevator dissection.

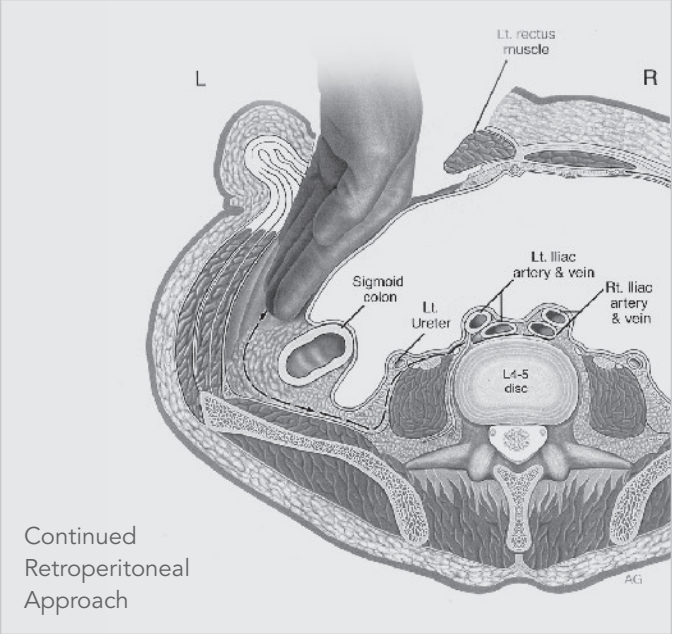

Continued Retroperitoneal Approach

Step 4

Secure the Elite II Rail Clamp to the table rail over the sterile drape on either side of the table, whichever side keeps the surgeon's operating field clear (A). The Crossbar is inserted into the joint and positioned 2 cm above the operative site (B).

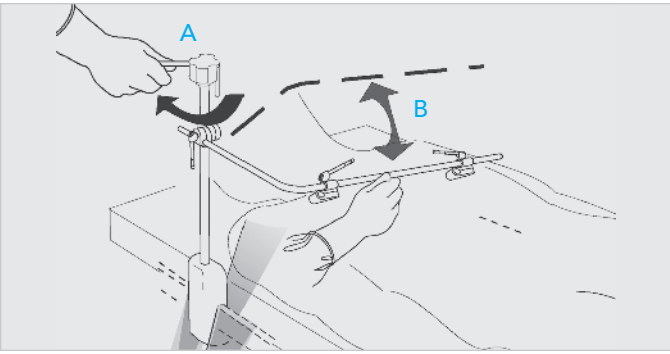

Step 5

All vascular structures are then swept from the left to right, providing adequate visualization of the disc(s) and vertebral bodies involved. Segmental vessels running across the valleys on the anterior surface of the bodies can be transected between clips and swept to the sides with blunt dissection. Make sure you can get at least one finger between the vein and the ligament so that you can palpate the right lateral edge of the spine with the vessels above your finger(s).

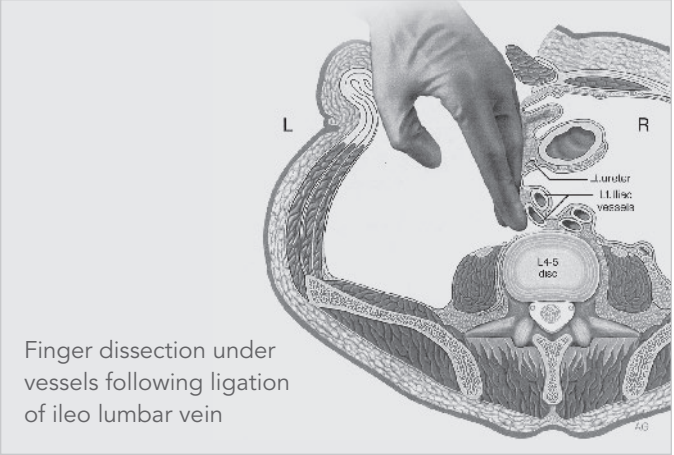

Finger dissection under vessels following ligation of ileo lumbar vein

Retroperitoneal Mini-Approach Set Up Steps *(continued)*

Step 6

The lateral extension arms are attached to the crossbar (A) and positioned just above the horizon of the patient (B).

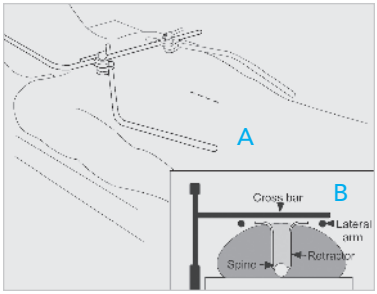

Step 7

The surgeon's left hand then re-enters the retroperitoneal space with the rectus now moved laterally, and the fingers find their way to the right side of the spine. A Radiolucent Reverse Lip Anterior Spine Access blade is placed blindly on the right side of the spine using the finger(s) as a guide.

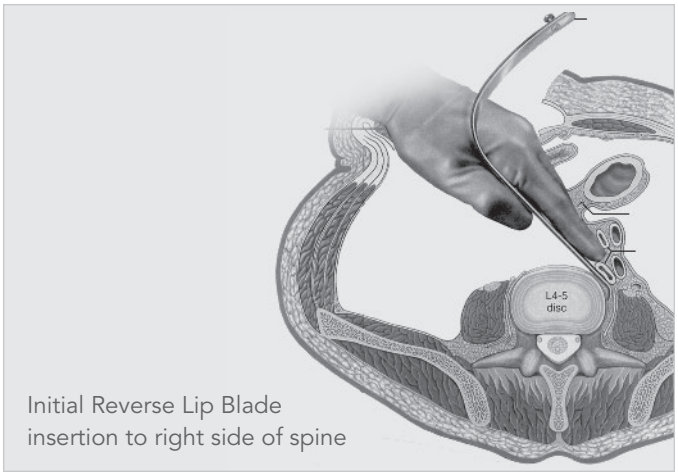

Initial Reverse Lip Blade insertion to right side of spine

Step 8

This blade is then attached to the lateral extension arms of the retractor frame, elevating the vascular structures and exposing the anterior surface of the spine.

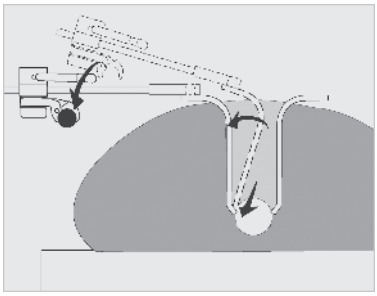

Once secured to the Thompson Retractor, the reverse-lipped blade will not move. The reverse lip keeps the blade anchored to the edge of the spine and prevents it from slipping anteriorly once tension is applied. Without this reverse lip, the retractor blade will not work effectively.

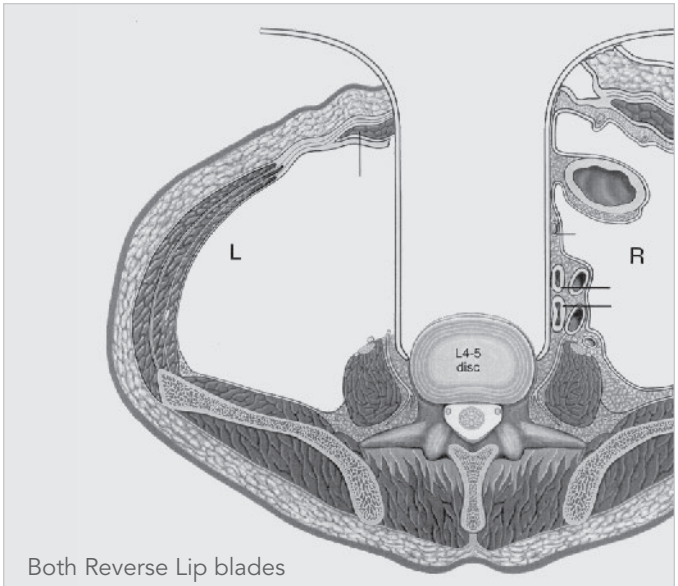

Both Reverse Lip blades deployed and engaged at lateral aspect of disc and vertebral body

Step 9

With the rectus now retracted laterally, there will be much less resistance when pushing the retractor blade to expose the spine in a direct AP view and allow placement of the sleeves for insertion of a threaded device, femoral ring or artificial disk. Place a second reverse-lip blade on the left side of the spine and attach to the Thompson frame. Commonly, additional retractor blades need to be placed superiorly and/or inferiorly to complete the exposure. With the blades well anchored to the lateral wall of the vertebral column, the spine surgeon and the assistant can now work on the disc without other hands or retractors being in the way and with relative security that vessels will not move around the retractors and expose themselves to injury.

Anterior Lumbar System Components



ANTERIOR LUMBAR SYSTEM #SL82019

REF	QTY	ITEM DESCRIPTION	PART #
A	1	Elite III Rail Clamp with 1 Cam Joint 16"	43902ACL
B	1	Crossbar with 2 Cam III Joints 24"	43900BC
C	2	20" Angled Arm (10" x 10") @ 45°	44120
D	2	24" Angled Arm (8" x 16") @ 45°	44124N
E	5	Cam II Clip-on Quick Angle 8"	SL42126WGP
F	1	Micro-Adjustable II Clip-on Quick Angle 10"	SL45006CGP
G	2	T-Handle	60020
H	1	Quick Angle Hand Held Adapter	SL42128G
I	1	Suction for Anterior Lumbar Surgery	51234
J	1	Anterior Lumbar Depth Gauge 335mm	51236
	2	Radio. Malleable Renal Vein 25mm x 140mm	SL46119BET
K	2	Radio. Malleable Renal Vein 25mm x 190mm	SL46119CET
L	2	Radio. Malleable 51mm x 203mm (2" x 8")	SL46122ET
M	1	Radio. Harrington 64mm x 152mm (2 ½" x 6")	SL46160ET
N	1	Radio. Splanchnich 51mm x 115mm (2" x 4 ½")	SL46145ET
O	2	Radio. Balfour 65mm x 72mm (2 ½" x 2 ¾")	SL46140ET
	4	Radio. Concave 25mm x 100mm (1" x 4")	SL46560
	4	Radio. Concave 25mm x 120mm (1" x 4 ¾")	SL46562
P	4	Radio. Concave 25mm x 140mm (1" x 5 ½")	SL46564
	4	Radio. Concave 25mm x 160mm (1" x 6 ¼")	SL46566

REF	QTY	ITEM DESCRIPTION	PART #
	4	Radio. Concave 25mm x 180mm (1" x 7")	SL46568
Q	2	Reverse Lip Malleable 25mm x 200mm	SL46192ET
	2	Reverse Lip Malleable 32mm x 200mm	SL46193ET
	2	Reverse Lip Tapered 25mm x 100mm	SL46260TET
R	2	Reverse Lip Tapered 25mm x 150mm	SL46265TET
	2	Reverse Lip Tapered 25mm x 200mm	SL46270TET
	2	Reverse Lip Rigid 25mm x 110mm	SL46261RET
	2	Reverse Lip Rigid 25mm x 130mm	SL46263RET
S	2	Reverse Lip Rigid 25mm x 150mm	SL46265RET
	2	Reverse Lip Rigid 25mm x 170mm	SL46267RET
	2	Reverse Lip Rigid 25mm x 190mm	SL46269RET
	2	Reverse Lip Rigid 32mm x 120mm	SL46282RET
T	2	Reverse Lip Rigid 32mm x 140mm	SL46284RET
	2	Reverse Lip Rigid 32mm x 160mm	SL46286RET
	2	Reverse Lip Rigid 32mm x 180mm	SL46288RET
	2	Reverse Lip Rigid 32mm x 200mm	SL46290RET
	1	Instrument Case	50000G
	1	Instrument Case - Exp. Reverse Lip ASA	50000ERL
	1	Instrument Case - AL Renal Vein Blades	50000ALR
	1	Instrument Case - Anterior Lumbar	50000ALT

SYSTEM NOTICE:
Non-S-Lock system available, but may require a longer lead time.
Please call for more information.

Table Adapters + Rail Extenders

Providing stable support on the OR table for the table mounted frame

When bedrail space is not available for a rail clamp, or, when the bedrail needs to be offset to accommodate obese patients, a rail adapter or rail extender should be applied.

TABLE ADAPTER

Easily connects to Jackson Spine tables to add a standard bed rail for applying a table mounted Thompson Retractor System to your operation.

REF	ITEM DESCRIPTION	PART #
U	Jackson Spine Frame Adapter	41927



RAIL EXTENDERS

Apply a Rail Extender to your OR table to increase your rail length or width and provide more attachment options for Thompson rail clamps.

REF	ITEM DESCRIPTION	PART #
V	Rail Extender 15" Single Clamp	5844
	Rail Extender 20" Single Clamp	41938
W	Rail Extender 14" Long with 2 ¼" Offset Dual Clamp	41917
	Rail Extender 22" Dual Clamp	41929

For a Free Trial Call Today*

1.800.227.7543

Rev E
041619
ttbrau

Uncompromised Exposure

VISIT US ONLINE: **THOMPSONSURGICAL.COM**

Thompson SURGICAL INSTRUMENTS
10341 East Cherry Bend Road
Traverse City, Michigan 49684
phone: 231.922.0177
fax: 231.922.0174
thompsonsurgical.com

EC REP **Emergo Europe**
Prinsessegracht 20
2514 AP The Hague
THE NETHERLANDS

* Free trial valid for U.S. customers only. Customers outside U.S. please call +1-231-922-0177 for availability.

© 2019 Thompson Surgical Instruments, Inc. Traverse City, Michigan. Printed in the U.S.A.

® S-Lock®, PLA®, and the "T Circle" logomark are Registered Trademarks of Thompson Surgical Instruments, Inc.

Patents: US4971038, US5025780, US5888197, US5897087, US5902233, US5984865, US6033363, US6416465, US6511423, US7338442, US7749163, US8257255, US8360971, US8617064, US9872675
Other patents pending.

CE 0297

Made In USA

Symbol Legend:

Manufacturer	Authorized EC Rep	CE Mark	Warnings / Precautions	Non-Sterile