Okładka przód
Ekspozycja chroniona
Thompson Techniques: Brau (wygięta końcówka) dostęp do przedniego odcinka lędźwiowego
Zdjęcie: Końcówka stabilizuje odcinek odciągnięty hakami przy użyciu bocznej części trzonów lędźwiowych
„Łyżki Thompson AL Brau stały się niezbędne, gdy potrzebne jest odsłonięcie przy minimalnym otwarciu przedniej części kręgosłupa lędźwiowego. Te narzędzia sprawdzają się jako bezpieczne od 15 lat. Dzięki ich stosowaniu miejsce dostępu jest stabilne i pewne, co daje doskonałe uwidocznienie podczas zabiegu bez konieczności ponownego dostosowywania pola w ten sposób zaoszczędzając czas na: „zabawę z narzędziami".
- Salvador A. Brau, lekarz, FACS

Strona 2
TECHNOLOGIA THOMPSON / BIO + CHARAKTERYSTYKA + MINI-DOSTĘP
Salvador A. Brau, lekarz, FACS
Dr Brau zdobył doświadczenie w prowadzeniu ogólnych zabiegów operacyjnych układu krążenia w Mount Sinai Hospital in New York City; przeprowadzał zabiegi wymagające dostępu z przedniego części na wszystkich odcinkach kręgosłupa przez ponad 20 lat. Przeprowadził ponad 1500 otwartych zabiegów z dostępem z przedniej części do kręgosłupa lędźwiowego i rozpoczął także wykonywanie zabiegów wymagających dostępu z przodu laparoskopii i torakoskopii. Obecnie jest na emeryturze, a wcześniej dr Brau był profesorem nadzwyczajnym chirurgii [ang. Assistant Clinical Professor] w USC (Uniwersytet Południowej Kalifornii) i pracował w Centrum Medycznym Cedars-Sinai w Los Angeles.

Dr Brau rozwinął nowy sposób dostępu z przodu „mini otwarcia" do kręgosłupa lędźwiowego. W październiku 2000 r. przedstawił swoje doświadczenie dotyczące 386 przypadków, wraz z filmem wideo z operacji na Corocznym Posiedzeniu Towarzystwa ds. Kręgosłupa Ameryki Północnej w Nowym Orleanie. W tym zabiegu wykorzystano specjalne haki zaprojektowane przez dr. Brau. Na te haki został wydany patent 9 października 2001 r.; obecnie są one dostępne wyłącznie od Thompson Surgical Instruments, Inc.

Uzyskanie dostępu z przodu do kręgosłupa lędźwiowego zależy w dużym stopniu od umiejętności chirurga do wykonania szybkiego i bezpiecznego odsłonięcia, biorąc pod uwagę zgłaszane przypadki uszkodzeń naczyń krwionośnych. Wymaganie „bezpośredniego" uwidocznienia przednio-tylnego w celu ustawienia siatki i sztucznych dysków stanowi istotne wyzwanie dla chirurga dokonującego odsłonięcia do wykonania małego nacięcia, ale jednocześnie zachować stopień bezpieczeństwa konieczny, aby zapobiec uszkodzeniu naczyń krwionośnych biodrowych i autonomicznych splotów nerwowych. Uwidocznienie tutaj opisane wykonane przy użyciu systemu haków Thompson znacząco zmniejsza te problemy.

Wyjątkowe odwrócone łyżki haków
Odwrócona łyżka stabilizuje odsuwanie przy wykorzystaniu części bocznej trzonów lędźwiowych.

Ekspozycja chroniona
Przezierne dla promieni rtg odwrócone łyżki haków przeznaczone do odcinka lędźwiowego umożliwiają bardzo dobre uwidocznienie kręgosłupa lędźwiowego z części przedniej oraz zapobiegają zsunięciu się łyżki.

Przezierne dla promieni rtg, wytrzymałe łyżki
Duża siła zapobiega nadmiernemu wyginaniu przy silnym odciąganiu. Dostępne do osiągnięcia głębokości 250 mm, aby pasować do każdych rozmiarów pacjenta.

UWAGA: Patrz: strona 7 informacje dotyczące zamówień.

UWAGA: Ponieważ stale staramy się, aby dostarczać jak najlepsze produkty, niektóre zdjęcia w tej instrukcji użytkownika mogą nieco różnić się od otrzymanego produktu.

TECHNOLOGIA THOMPSON: ODCINEK LĘDŹWIOWY Z PRZODU / SALVADOR A. BRAU, LEKARZ, FACS
PYTANIA LUB DODATKOWE INFORMACJE: +1-231-922-0177

Strona 3
Etapy odsłonięcia przy mini-dostępie w części zaotrzewnowej
Poniżej znajdują się etapy przygotowania do uwidocznienia odcinka lędźwiowego z części zaotrzewnowej, jak wskazał dr Brau.

Etap 1
Połóż pacjenta na wznak na stole do prześwietleń rtg.

Chirurg wykonujący uwidocznienie stoi po lewej, a asystent po prawej stronie. Poziom nacięcia poprzecznego na obszarze głowowo-ogonowym zależy od poziomu kręgosłupa do uwidocznienia. Rtg boczne kręgosłupa jest niezbędne, aby ustalić właściwe umiejscowienie nacięcia.

OSTRZEŻENIE: W przypadku otyłego pacjenta, unikać uciskania nerwu łokciowego przy zakładaniu zacisku szynowego.

WSKAZÓWKA: Gdy to konieczne, należy użyć szerszego LUB stołu lub dodać 2 ¼" do szerokości stołu przy użyciu Rozszerzacza Szyn (#41917).

Etap 2
Lewy mięsień prosty jest uruchamiany obwodowo. Po odsunięciu mięśnia prostego w kierunku przyśrodkowym, dokonać ostrożnie nacięcia tylnej osłonki powięzi poprzecznej 4 do 5 cm aż otrzewna zostanie odsłonięta. Złap brzegi kleszczykami hemostatycznymi i podnieś je w górę, a następnie bardzo ostrożnie wyciągnij je z otrzewnej. Wykonaj nacięcie na możliwie największą głębokość w dolnej i górnej części. Przy użyciu palca wskazującego, ostrożnie popchnij otrzewną do tyłu do krawędzi nacięcia powięzi i powoli utwórz pole pomiędzy nią a powierzchnią dolną mięśnia wewnątrz oraz mięśni poprzecznych i powięzi. Tutaj jest przestrzeń zaotrzewnowa.

Nadal ostrożnie oddzielaj nieuzbrojonym palcem w kierunku tylnym, a następnie zacznij popychać do środka starając się podnieść otrzewną z mięśnia lędźwiowo-udowego. W tym momencie należy unikać kontaktu z obszarem znajdującym się z tyłu mięśnia lędźwiowo-udowego, ponieważ mogłoby to spowodować krwawienie jelita ślepego. Nerw płciowo-udowy da się łatwo uwidocznić nad mięśniem lędźwiowo-udowym. Moczowód zwykle można uwidocznić, ponieważ otrzewna jest odsunięta od mięśnia lędźwiowo-udowego. Obie te tkanki powinny być chronione przed uszkodzeniem.

Zdjęcie: Rozpoczęcie oddzielania tylnej części otrzewnej z boku mięśnia prostego.

ODWIEDŹ NAS ONLINE: THOMPSONSURGICAL.COM

Strona 4
TECHNOLOGIA THOMPSON / UMIESZCZENIE ŁYŻKI HAKA
Etapy odsłonięcia przy mini-dostępie w części zaotrzewnowej (Kontynuacja)

Etap 3
Po uwidocznieniu mięśnia lędźwiowo-udowego, dotykaj palcami część przyśrodkową, aby wyczuć miejsce kręgu i trzonu kręgowego oraz aorty biodrowej. W tym momencie, gdy pozwala na to rozmiar nacięcia, włóż całą rękę i zaciśnij pięść w okolicy zaotrzewnej. Poruszaj zaciśniętą pięścią w górę i w dół, aby rozsunąć otrzewną we wszystkie strony. Kontynuuj oddzielanie bez narzędzi, aby uwidocznić całą długość wspólnych i zewnętrznych tętnic biodrowych tak daleko, jak to możliwe, a następnie rozpocznij ostrożnie rozdzielanie wzdłuż bocznego brzegu tętnicy. W ten sposób zostanie uwidoczniona lewa wspólna żyła biodrowa znajdująca się dokładnie poniżej tętnicy. Kontynuuj rozdzielanie do tyłu, aby uwidocznić żyłę (żyły) biodrowo-lędźwiową. Powszechnie występują różnice w ułożeniu wspólnej żyły biodrowej i żył lędźwiowych, dlatego należy zachować ostrożność uwidaczniając, podwiązując i przecinając te żyły oraz uniknąć oderwania. Lewa żyła biodrowa i tętnica mogą teraz zostać oddzielone od kręgosłupa za pomocą delikatnej małej gąbki, opuszka palca i nieostrego elewatora do rozdzielania tkanek.

Zdjęcie: Kontynuacja uwidocznienia zaotrzewnowego

Etap 4
Zamocuj zacisk szynowy Elite II do szyny stołowej nad sterylnym prześcieradłem po jednej stronie stołu, w zależności od tego, po której stronie ie ma przeszkód do pracy dla chirurga (A). Pręt poprzeczny zostaje włożony do złączki i ustawiony 2 cm nad miejscem wykonywania operacji (B).

Etap 5
Następnie wszystkie tkanki żylne zostają przesunięte z lewej strony na prawą, umożliwiając odpowiednie uwidocznienie znajdujących się blisko dysków i trzonów kręgowych. Odcinki żylne biegnące w zagłębieniach na przedniej powierzchni trzonów mogą zostać rozdzielone za pomocą zacisków i odsunięte na boki poprzez rozdzielenie nieuzbrojone. Należy upewnić się, że da się włożyć co najmniej jeden palec pomiędzy żyłę a ścięgno, tak że można wyczuć pod palcami prawą boczną krawędź kręgosłupa, podczas gdy żyły znajdują się nad palcem (palcami).

Zdjęcie: Rozdzielenie palcem pod żyłami po podwiązaniu żyły biodrowo-lędźwiowej

TECHNOLOGIA THOMPSON: ODCINEK LĘDŹWIOWY Z PRZODU / SALVADOR A. BRAU, LEKARZ, FACS
PYTANIA LUB DODATKOWE INFORMACJE: +1-231-922-0177

Strona 5
Etapy odsłonięcia przy mini-dostępie w części zaotrzewnowej (Kontynuacja)

Etap 6
Boczne części rozszerzające są zamocowane do poprzeczki (A) i ustawione bezpośrednio nad zasięgiem wzroku pacjenta (B).

Etap 7
Następnie lewa ręka chirurga wchodzi w przestrzeń zaotrzewnową, gdy mięsień prosty został przesunięty na bok, a palce przesuwają się na prawą stronę kręgosłupa. Łyżka odwrócona przezierna rtg do odsłaniania kręgosłupa od części przedniej [ang. Radioluscent Reverse Lip Anterior Spine Access] zostaje umieszczona po prawej stronie kręgosłupa przy użyciu palca (palców) jako przewodnika.

Zdjęcie: Włożenie Łyżki Odwróconej po prawej stronie kręgosłupa

Etap 8
Ta łyżka jest następnie zamocowana do bocznych części rozszerzających struktury haka, podnosząc tkanki żylne i odsłaniając powierzchnię z przodu kręgosłupa. Po zamocowaniu do Haka Thompson, łyżka odwrócona nie poruszy się. Odwrócona część utrzymuje łyżkę unieruchomioną do krawędzi kręgosłupa i zapobiega zsuwaniu się do przodu przy działaniu nacisku. Bez odwróconej łyżki, hak nie będzie właściwe działał.

Etap 9
Gdy mięsień prosty zostanie odsunięty na bok, będzie o wiele mniejszy opór przy popychaniu łyżki haka w celu odsłonięcia kręgosłupa w bezpośredniej projekcji A-P (przednio-tylnej) i umieszczenie rękawa do włożenia urządzenia spiralnego, pierścienia udowego lub sztucznego dysku. Umieścić drugą odgięta łyżkę po lewej stronie kręgosłupa i zamocować strukturę Thompson. Zwykle dodatkowe łyżki haków należy umieścić powyżej i/lub poniżej, aby uzyskać pełen uwidocznienie. Gdy łyżki są dobrze zamocowane do bocznej ściany kręgosłupa, chirurg prowadzący operację kręgosłupa i jego asystent mogą teraz zająć się dyskiem bez używania rąk czy haków, które by im przeszkadzały oraz dość bezpiecznie, iż naczynia nie będą się ruszały w okolicach haków i narażone na uszkodzenie.

Zdjęcie: Użyto i posługiwano się obiema łyżkami Reverse Lip w bocznej części dysku i trzonu kręgowego

ODWIEDŹ NAS ONLINE: THOMPSONSURGICAL.COM

Strony 6 + 7
THOMPSON TECHNIQUES / SYSTEM DOSTĘPU LĘDŹWIOWEGO Z PRZODU + PRZYRZĄDY DODATKOWE
INFORMACJE O ZAMÓWIENIACH

Okładka tylna
Legenda symboli:
Producent Autoryzowany przedstawiciel WE Znak CE Ostrzeżenia / Środki ostrożności Niesterylne

Thompson Retractor

Uncompromised Exposure™

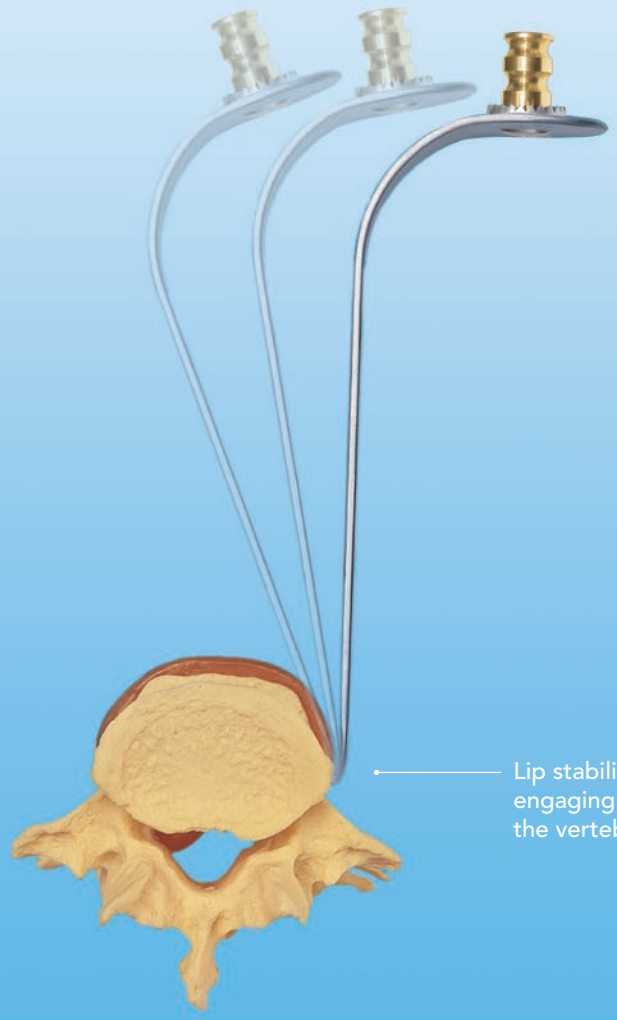

Thompson Techniques:

BRAU (REVERSE LIP) ANTERIOR LUMBAR ACCESS

"The Thompson AL Brau Blades have become essential for the Anterior Mini-Open approach to the lumbar spine with a proven 15 year track record of safety. You get steady, rock solid exposure providing excellent visualization throughout without the need to re-adjust thus saving time by reducing the 'fiddle factor.'"

- Salvador A. Brau, MD, FACS

Salvador A. Brau, MD, FACS

Dr. Brau trained in general vascular surgery at the Mount Sinai Hospital in New York City and has been performing anterior access procedures to all levels of the spine for over 20 years. He has performed over 1,500 open anterior approaches to the lumbar spine and has also been a pioneer in anterior laparoscopic and thoracoscopic access. Now retired, Dr. Brau was Assistant Clinical Professor of Surgery at USC, and worked at Cedars-Sinai Medical Center in Los Angeles.

Dr. Brau has developed a new "mini-open" anterior approach to the lumbar spine. In October of 2000, he presented his experience with this approach in 386 cases, along with a video of the procedure, to the North American Spine Society Annual Meeting in New Orleans. This procedure is dependent on special retractors designed by Dr. Brau. These retractors received a patent on October 9, 2001, and are available exclusively from Thompson Surgical Instruments, Inc.

The anterior approach to the lumbar spine is heavily dependent on the ability of the access surgeon to provide exposure quickly and safely in view of a reported incidence of vascular injury. The requirement of a "straight on" anterior-posterior exposure for alignment of cages and artificial discs has presented a significant challenge for the approach surgeon to provide a small incision and yet maintain the degree of safety necessary to prevent injury to the iliac vessels and autonomic nerve plexus. The approach described here utilizing the Thompson retractor system significantly reduces these concerns.

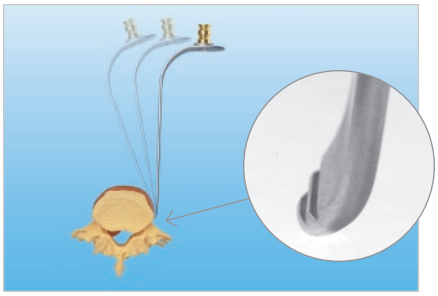

Exclusive Reverse Lip Blades

Reverse lip stabilizes retraction by engaging the lateral aspect of the vertebral body.

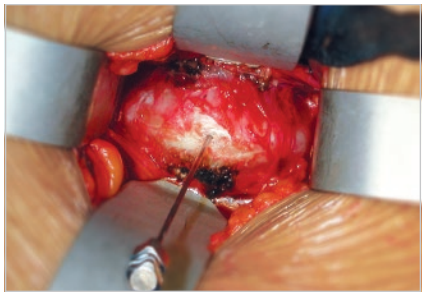

Uncompromised Exposure

Radiolucent Reverse Lip Anterior Lumbar blades offer phenomenal exposure of the anterior lumbar spine and prevent blade slippage.

Radiolucent, Strong Blades

Superior strength prevents excessive flexing under heavy retraction. Available up to 250mm deep to accommodate all patient sizes.

NOTE
See page 7 for ordering information.

NOTE
As we continually strive to provide the best products possible, some of the images in this user manual may appear slightly different from the product received.

Retroperitoneal Mini-Approach Set Up Steps

Below are the suggested set up steps for retroperitoneal anterior lumbar exposure, as outlined by Dr. Brau.

Step 1

Place the patient in the supine position on an x-ray table.

The approach surgeon stands on the left and the assistant on the right. The level of the transverse incision in the craniocaudad plane depends on the level of the spine to be approached. A lateral x-ray of the spine is essential to determine the proper placement of this incision.

CAUTION
If the patient is obese, avoid compressing the ulnar nerve when placing rail clamp.

TIP
When necessary, use a wider OR table or add 2 ¼" to the width of the table by using our Rail Extender (#41917).

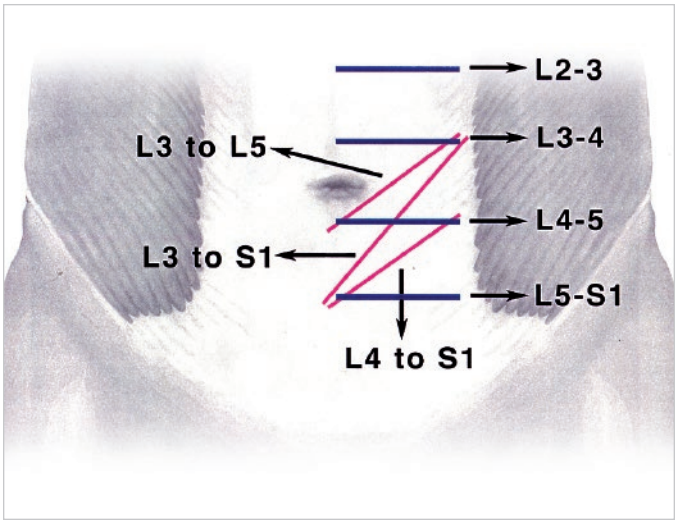

Step 2

The left rectus muscle is mobilized circumferentially. With the rectus muscle initially retracted medially, carefully incise the posterior sheath of transversalis fascia 4 to 5 cm until the peritoneum is seen to shine through. Grasp the edges with a hemostat and lift it away and very carefully dissect if from the peritoneum. Incise it as far inferiorly and superiorly as possible. Using your index finger, carefully push the peritoneum posteriorly at the edge of the fascial incision and slowly develop a plane between it and the undersurface of the internal oblique and transversus muscles and fascia. This will lead you to the retroperitoneal space.

Continue careful blunt finger dissection posteriorly, and then start pushing medially trying to elevate the peritoneum away from the psoas muscle. Be careful not to enter the retropsoas space at this point, as this will lead to unnecessary bleeding in a blind pouch. The genitofemoral nerve can be easily identified over the psoas. The ureter can usually be identified as the peritoneum is lifted away from the psoas. Both of these structures should be preserved from injury.

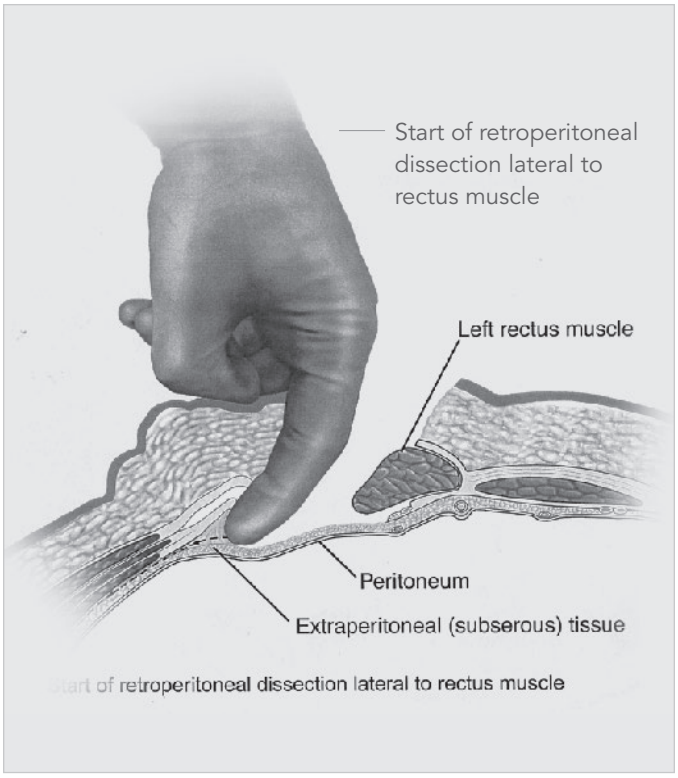

Retroperitoneal Mini-Approach Set Up Steps *(continued)*

Step 3

Once the psoas is identified, palpate medially to feel for the disc and vertebral body and iliac artery. At this point, if size of the incision allows, insert the entire hand and make a fist in the retroperitoneal area. Sweep with the closed fist up and down to elevate the peritoneum away in all directions. Continue with blunt dissection to expose the entire length of the common and external iliac arteries as far distally as possible, and then start careful blunt dissection along the lateral edge of the artery. This will expose the left common iliac vein just underneath the artery. Continue the dissection posteriorly to identify the ileolumbar vein(s). Variations in the formation of the common iliac vein and the lumbar veins are common, and great care must be exercised in order to identify, ligate and transect these veins and avoid avulsion. The left iliac vein and artery can now be separated away from the spine using gentle, peanut sponge, fingertip and blunt elevator dissection.

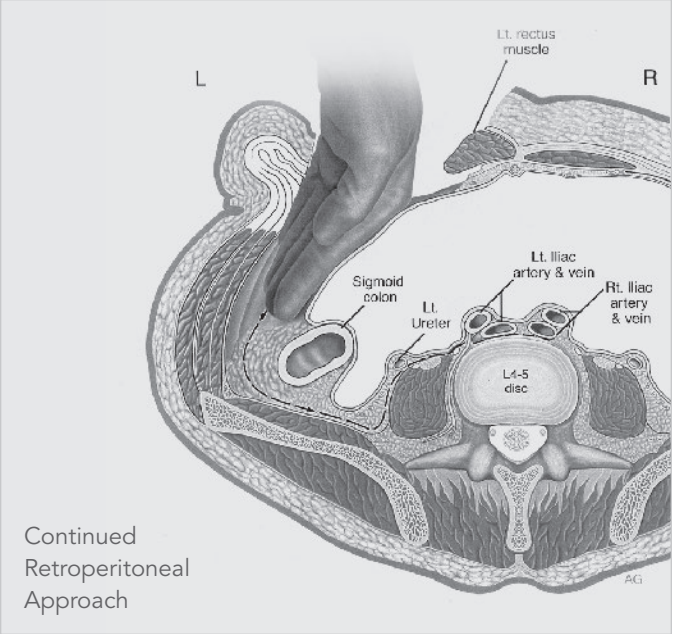

Continued Retroperitoneal Approach

Step 4

Secure the Elite II Rail Clamp to the table rail over the sterile drape on either side of the table, whichever side keeps the surgeon's operating field clear (A). The Crossbar is inserted into the joint and positioned 2 cm above the operative site (B).

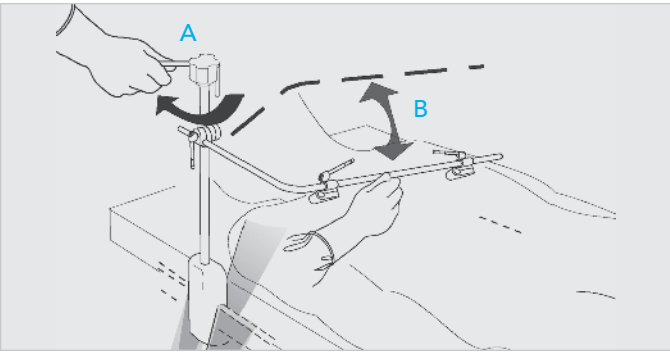

Step 5

All vascular structures are then swept from the left to right, providing adequate visualization of the disc(s) and vertebral bodies involved. Segmental vessels running across the valleys on the anterior surface of the bodies can be transected between clips and swept to the sides with blunt dissection. Make sure you can get at least one finger between the vein and the ligament so that you can palpate the right lateral edge of the spine with the vessels above your finger(s).

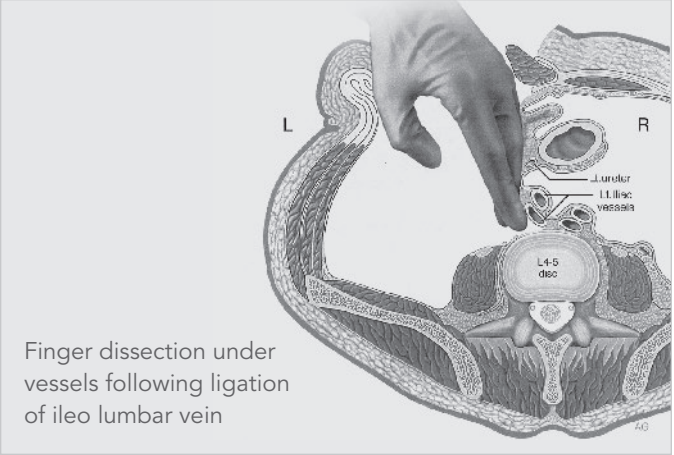

Finger dissection under vessels following ligation of ileo lumbar vein

Retroperitoneal Mini-Approach Set Up Steps *(continued)*

Step 6

The lateral extension arms are attached to the crossbar (A) and positioned just above the horizon of the patient (B).

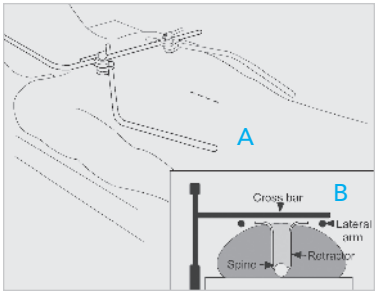

Step 7

The surgeon's left hand then re-enters the retroperitoneal space with the rectus now moved laterally, and the fingers find their way to the right side of the spine. A Radiolucent Reverse Lip Anterior Spine Access blade is placed blindly on the right side of the spine using the finger(s) as a guide.

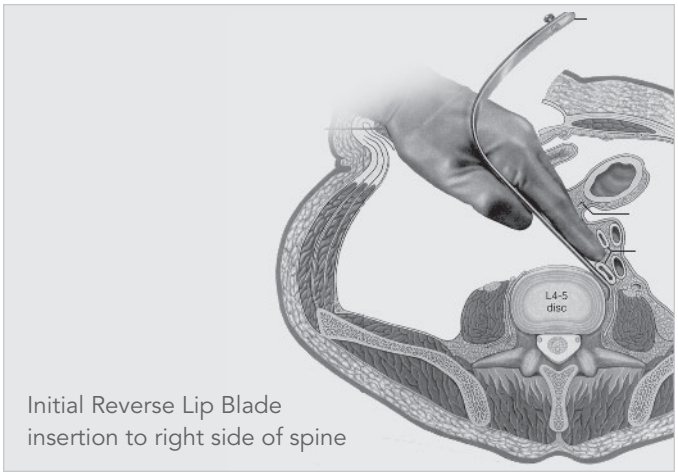

Initial Reverse Lip Blade insertion to right side of spine

Step 8

This blade is then attached to the lateral extension arms of the retractor frame, elevating the vascular structures and exposing the anterior surface of the spine.

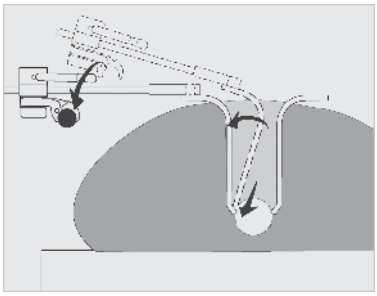

Once secured to the Thompson Retractor, the reverse-lipped blade will not move. The reverse lip keeps the blade anchored to the edge of the spine and prevents it from slipping anteriorly once tension is applied. Without this reverse lip, the retractor blade will not work effectively.

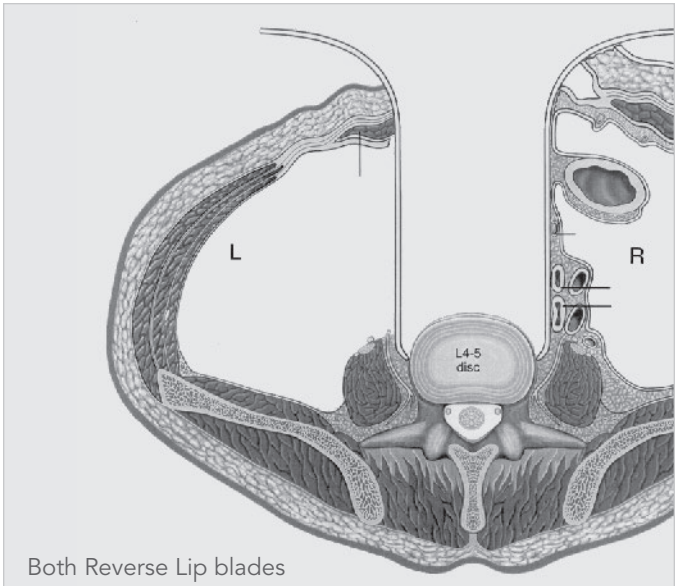

Both Reverse Lip blades deployed and engaged at lateral aspect of disc and vertebral body

Step 9

With the rectus now retracted laterally, there will be much less resistance when pushing the retractor blade to expose the spine in a direct AP view and allow placement of the sleeves for insertion of a threaded device, femoral ring or artificial disk. Place a second reverse-lip blade on the left side of the spine and attach to the Thompson frame. Commonly, additional retractor blades need to be placed superiorly and/or inferiorly to complete the exposure. With the blades well anchored to the lateral wall of the vertebral column, the spine surgeon and the assistant can now work on the disc without other hands or retractors being in the way and with relative security that vessels will not move around the retractors and expose themselves to injury.

Anterior Lumbar System Components



ANTERIOR LUMBAR SYSTEM #SL82019

REF	QTY	ITEM DESCRIPTION	PART #
A	1	Elite III Rail Clamp with 1 Cam Joint 16"	43902ACL
B	1	Crossbar with 2 Cam III Joints 24"	43900BC
C	2	20" Angled Arm (10" x 10") @ 45°	44120
D	2	24" Angled Arm (8" x 16") @ 45°	44124N
E	5	Cam II Clip-on Quick Angle 8"	SL42126WGP
F	1	Micro-Adjustable II Clip-on Quick Angle 10"	SL45006CGP
G	2	T-Handle	60020
H	1	Quick Angle Hand Held Adapter	SL42128G
I	1	Suction for Anterior Lumbar Surgery	51234
J	1	Anterior Lumbar Depth Gauge 335mm	51236
	2	Radio. Malleable Renal Vein 25mm x 140mm	SL46119BET
K	2	Radio. Malleable Renal Vein 25mm x 190mm	SL46119CET
L	2	Radio. Malleable 51mm x 203mm (2" x 8")	SL46122ET
M	1	Radio. Harrington 64mm x 152mm (2 ½" x 6")	SL46160ET
N	1	Radio. Splanchnich 51mm x 115mm (2" x 4 ½")	SL46145ET
O	2	Radio. Balfour 65mm x 72mm (2 ½" x 2 ¾")	SL46140ET
	4	Radio. Concave 25mm x 100mm (1" x 4")	SL46560
	4	Radio. Concave 25mm x 120mm (1" x 4 ¾")	SL46562
P	4	Radio. Concave 25mm x 140mm (1" x 5 ½")	SL46564
	4	Radio. Concave 25mm x 160mm (1" x 6 ¼")	SL46566

REF	QTY	ITEM DESCRIPTION	PART #
	4	Radio. Concave 25mm x 180mm (1" x 7")	SL46568
Q	2	Reverse Lip Malleable 25mm x 200mm	SL46192ET
	2	Reverse Lip Malleable 32mm x 200mm	SL46193ET
	2	Reverse Lip Tapered 25mm x 100mm	SL46260TET
R	2	Reverse Lip Tapered 25mm x 150mm	SL46265TET
	2	Reverse Lip Tapered 25mm x 200mm	SL46270TET
	2	Reverse Lip Rigid 25mm x 110mm	SL46261RET
	2	Reverse Lip Rigid 25mm x 130mm	SL46263RET
S	2	Reverse Lip Rigid 25mm x 150mm	SL46265RET
	2	Reverse Lip Rigid 25mm x 170mm	SL46267RET
	2	Reverse Lip Rigid 25mm x 190mm	SL46269RET
	2	Reverse Lip Rigid 32mm x 120mm	SL46282RET
T	2	Reverse Lip Rigid 32mm x 140mm	SL46284RET
	2	Reverse Lip Rigid 32mm x 160mm	SL46286RET
	2	Reverse Lip Rigid 32mm x 180mm	SL46288RET
	2	Reverse Lip Rigid 32mm x 200mm	SL46290RET
	1	Instrument Case	50000G
	1	Instrument Case - Exp. Reverse Lip ASA	50000ERL
	1	Instrument Case - AL Renal Vein Blades	50000ALR
	1	Instrument Case - Anterior Lumbar	50000ALT

SYSTEM NOTICE:
Non-S-Lock system available, but may require a longer lead time.
Please call for more information.

Table Adapters + Rail Extenders

Providing stable support on the OR table for the table mounted frame

When bedrail space is not available for a rail clamp, or, when the bedrail needs to be offset to accommodate obese patients, a rail adapter or rail extender should be applied.

TABLE ADAPTER

Easily connects to Jackson Spine tables to add a standard bed rail for applying a table mounted Thompson Retractor System to your operation.

REF	ITEM DESCRIPTION	PART #
U	Jackson Spine Frame Adapter	41927



RAIL EXTENDERS

Apply a Rail Extender to your OR table to increase your rail length or width and provide more attachment options for Thompson rail clamps.

REF	ITEM DESCRIPTION	PART #
V	Rail Extender 15" Single Clamp	5844
	Rail Extender 20" Single Clamp	41938
W	Rail Extender 14" Long with 2 ¼" Offset Dual Clamp	41917
	Rail Extender 22" Dual Clamp	41929

For a Free Trial Call Today*

1.800.227.7543

Rev E
041619
ttbrau

Uncompromised Exposure

VISIT US ONLINE: **THOMPSONSURGICAL.COM**

Thompson SURGICAL INSTRUMENTS
10341 East Cherry Bend Road
Traverse City, Michigan 49684
phone: 231.922.0177
fax: 231.922.0174
thompsonsurgical.com

EC REP **Emergo Europe**
Prinsessegracht 20
2514 AP The Hague
THE NETHERLANDS

* Free trial valid for U.S. customers only. Customers outside U.S. please call +1-231-922-0177 for availability.

© 2019 Thompson Surgical Instruments, Inc. Traverse City, Michigan. Printed in the U.S.A.

® S-Lock®, PLA®, and the "T Circle" logomark are Registered Trademarks of Thompson Surgical Instruments, Inc.

Patents: US4971038, US5025780, US5888197, US5897087, US5902233, US5984865, US6033363, US6416465, US6511423, US7338442, US7749163, US8257255, US8360971, US8617064, US9872675
Other patents pending.

CE 0297

Made In USA

Symbol Legend:

Manufacturer	Authorized EC Rep	CE Mark	Warnings / Precautions	Non-Sterile