Copertă față
Expunere necompromisă
Tehnici Thompson: Acces lombar anterior Brau (cu falcă de inversare)
Figură: Falca stabilizează retracția prin angrenarea părții laterale a corpului vertebral.
„Lamele Brau AL Thompson au devenit esențiale pentru abordarea anterioară minim invazivă a coloanei vertebrale lombare cu rezultate dovedite de siguranță de 15 ani. Obțineți o expunere stabilă, foarte solidă, care asigură o vizualizare excelentă pe tot parcursul procedurii, fără a necesita reajustare, economisind timp prin reducerea «factorului de balans»."
- Dr. Salvador A. Brau, FACS

Pagina 2
TEHNICI THOMPSON/BIOLOGIE, CARACTERISTICI ȘI ABORDARE MINIM INVAZIVĂ
- Dr. Salvador A. Brau, FACS
Dr. Brau s-a perfecționat în chirurgia vasculară generală în cadrul spitalului Mount Sinai din New York și a realizat proceduri cu acces anterior la toate nivelurile coloanei vertebrale timp de peste 20 de ani. A realizat peste 1.500 de abordări anterioare invazive pe coloana vertebrală lombară și este, de asemenea, un pionier al procedurii cu acces anterior laparoscopic și toracoscopic. În prezent pensionat, Dr. Brau a fost conferențiar universitar clinician în domeniul chirurgiei în cadrul USC și și-a desfășurat activitatea la Centrul medical Cedars-Sinai din Los Angeles.

Dr. Brau a dezvoltat o nouă abordare anterioară „minim invazivă" pe coloana vertebrală lombară. În octombrie 2000, acesta și-a prezentat experiența în această procedură aplicată în 386 de cazuri, împreună cu un videoclip al procedurii, la Întâlnirea anuală a Societății afecțiunilor coloanei vertebrale din SUA, organizată la New Orleans. Această procedură depinde de rectractoare speciale proiectate de Dr. Brau. Aceste retractoare au obținut un brevet la 9 octombrie 2001 și sunt disponibile exclusiv prin Thompson Surgical Instruments, Inc.

Abordarea anterioară pe coloana vertebrală lombară depinde foarte mult de capacitatea chirurgului specializat în procedura de acces de a obține o expunere rapidă și sigură având în vedere o incidență raportată de leziuni vasculare. Cerința unei expuneri antero-posterioare „directe" pentru alinierea cutiilor și a discurilor artificiale a reprezentat o provocare semnificativă pentru chirurgul specializat în abordare, deoarece trebuie să asigure o incizie mică și, cu toate acestea, să mențină gradul de siguranță necesar pentru a preveni leziunile vaselor iliace și ale plexului nervos autonom. Abordarea descrisă în acest document, utilizând sistemul retractor Thompson, reduce semnificativ aceste probleme.

Lame exclusive cu fălci de inversare
Falca de inversare stabilizează retracția prin angrenarea părții laterale a corpului vertebral.

Expunere necompromisă
Lamele transparente lombare anterioare cu fălci de inversare asigură o expunere excepțională a coloanei vertebrale lombare anterioare și prevenirea alunecării lamei.

Lame transparente, puternice
Rezistența superioară previne flexia excesivă sub acțiunea puternică de retracție. Adâncimea disponibilă este de până la 250 mm pentru a se potrivi tuturor pacienților.

NOTĂ: Consultați pagina 7 pentru informații despre comandă.

NOTĂ: Deoarece ne străduim să furnizăm permanent cele mai bune produse disponibile, anumite imagini din acest manual de utilizare pot varia puțin față de produsul primit.

TEHNICI THOMPSON: ANTERIOR LOMBAR - DR. SALVADOR A. BRAU, FACS
ÎNTREBĂRI SAU INFORMAȚII SUPLIMENTARE: +1-231-922-0177

Pagina 3
Pașii configurării abordării retroperitoneale minim invazive
Vă prezentăm în continuare pașii de configurare recomandați pentru expunerea retroperitoneală lombară anterioară, după cum a fost descrisă de Dr. Brau.

Pasul 1:
Poziționați pacientul în supinație pe o masă de radiografie.

Chirurgul specializat în abordare se află în partea stângă, iar asistentul în partea dreaptă. Nivelul inciziei transversale în planul cranio-caudal depinde de nivelul coloanei vertebrale care trebuie abordat. O radiografie laterală a coloanei vertebrale este esențială pentru a stabili poziționarea adecvată a acestei incizii.

PRECAUȚIE: Dacă pacientul este obez, evitați comprimarea nervului ulnar atunci când poziționați pensa cu suport.

SFAT: Atunci când este necesar, folosiți o masă OR mai largă sau adăugați 2 ¼" la lățimea mesei utilizând brațul nostru de extensie (#41917).

Pasul 2:
Mușchiul rectal stâng este mobilizat circular. Cu mușchiul rectal retractat inițial medial, realizați cu grijă incizia tecii posterioare a fasciei transversale pe o distanță de 4 până la 5 cm până ce se poate vedea peritoneul. Prindeți marginile cu un hemostat și ridicați-l, apoi disecați-l cu grijă de peritoneu. Realizați incizia cât se poate de mult la nivel inferior și superior. Folosind degetul arătător, împingeți cu grijă peritoneul la nivel posterior către muchia inciziei fasciei și realizați încet un plan între peritoneu și subsuprafața mușchilor interni oblici și transversali și fascie. În acest fel, veți ajunge la spațiul retroperitoneal.

Continuați cu atenție disecția boantă posterioară realizată cu degetul, apoi începeți să împingeți la nivel medial, încercând să ridicați peritoneul de pe mușchiul lombar. Procedați cu grijă să nu intrați în spațiul retrolombar în acest punct, deoarece acest lucru va provoca o hemoragie nenecesară într-o terminație oarbă. Nervul genitofemural poate fi ușor identificat peste mușchiul lombar. Ureterul poate fi, de obicei, identificat atunci când peritoneul este ridicat de pe mușchiul lombar. Ambele structuri trebuie protejate de leziune.

Figură: Începerea disecției retroperitoneale laterale pe mușchiul rectal

VIZITAȚI-NE ONLINE: THOMPSONSURGICAL.COM

Pagina 4
TEHNICI THOMPSON/POZIȚIONAREA LAMEI RETRACTORULUI
Pașii configurării abordării retroperitoneale minim invazive (continuare)

Pasul 3:
După ce ați identificat mușchiul lombar, palpați la nivel medial pentru a simți discul și corpul vertebral și artera iliacă. În acest moment, dacă dimensiunea inciziei permite acest lucru, introduceți complet mâna și formați un pumn în zona retroperitoneală. Mișcați pumnul închis în sus și în jos pentru a ridica peritoneul în toate direcțiile. Continuați disecția boantă pentru a expune întreaga lungime a arterelor iliace comune și externe cât se poate de distal, apoi începeți cu grijă disecția boantă de-a lungul marginii laterale a arterei. Acest lucru va expune vena iliacă stângă comună imediat sub arteră. Continuați disecția la nivel posterior pentru a identifica vena (venele) ileolombar(e). Variațiile în formarea venei iliace comune și a venelor lombare sunt obișnuite, de aceea trebuie procedat cu atenție pentru a identifica, lega și secționa aceste vene și a evita avulsia. Vena iliacă stângă și artera pot fi acum separate de coloana vertebrală folosind un burete ușor, în formă de arahidă, vârful degetului și disecția boantă pentru ridicare.

Figură: Abordarea retroperitoneală continuă

Pasul 4:
Fixați pensa cu suport Elite II pe bara mesei peste câmpul steril de oricare parte a mesei, pe partea care menține liber câmpul de operare al chirurgului (A). Bara transversală este inserată în îmbinare și poziționată la 2 cm deasupra de zona de operare (B).

Pasul 5:
Toate structurile vasculare sunt apoi mișcate de la stânga la dreapta, asigurând o vizualizare adecvată a discului (discurilor) și a corpurilor vertebrale implicate. Vasele segmentale care se întind de-a lungul văilor de pe suprafața anterioară a corpurilor pot fi secționate între cleme și mișcate către părțile laterale prin disecția boantă. Asigurați-vă că puteți insera cel puțin un deget între venă și ligament astfel încât să puteți palpa muchia laterală dreaptă a coloanei vertebrale cu vasele deasupra degetului (degetelor) dvs.

Figură: Disecție cu ajutorul degetului sub vase, de-a lungul ligamentului venei ileolombare

TEHNICI THOMPSON: ANTERIOR LOMBAR - DR. SALVADOR A. BRAU, FACS
ÎNTREBĂRI SAU INFORMAȚII SUPLIMENTARE: +1-231-922-0177

Pagina 5
Pașii configurării abordării retroperitoneale minim invazive (continuare)

Pasul 6:
Brațele de extensie laterale sunt montate de bara transversală (A) și poziționate chiar deasupra orizontului pacientului (B).

Pasul 7:
Mâna stângă a chirurgului reintră apoi în spațiul retroperitoneal cu rectul acum mutat în lateral, iar degetele au loc să ajungă în partea dreaptă a coloanei vertebrale. O lamă transparentă pentru acces vertebral anterior cu falcă de inversare este poziționată orb în partea dreaptă a coloanei vertebrale, folosind degetul (degetele) pentru ghidare.

Figură: Inserția inițială a lamei cu falcă de inversare în partea dreaptă a coloanei vertebrale.

Pasul 8:
Această lamă este apoi montată pe brațele de extensie laterale ale cadrului retractor, ridicând structurile vasculare și expunând suprafața anterioară a coloanei vertebrale. După fixarea retractorului Thompson, lama cu falca de inversare nu se va mișca. Falca de inversare menține lama fixă pe muchia coloanei vertebrale și previne alunecarea la nivel anterior după aplicarea tensiunii. Fără această falcă de inversare, lama retractorului nu va funcționa eficient.

Pasul 9:
Cu rectul acum retractat lateral, se va opune mult mai puțină rezistență atunci când se va împinge lama retractorului pentru a expune coloana vertebrală într-o poziție AP directă și pentru a permite poziționarea manșoanelor pentru inserția dispozitivului filetat, a inelului femural sau a discului artificial. Poziționați o a doua lamă cu falcă de inversare pe partea stângă a coloanei vertebrale și montați pe cadrul Thompson. În mod obișnuit, lamele retractorului suplimentar trebuie poziționate superior și/sau inferior pentru a finaliza expunerea. Cu lamele bine ancorate de peretele lateral al coloanei vertebrale, chirurgul specialist în chirurgie spinală și asistentul pot lucra acum pe disc fără alte mâini sau retractoare în cale și cu o siguranță relativă privind faptul că vasele nu se vor mișca în jurul retractoarelor și nu vor fi expuse leziunilor.

Figură: Ambele lame cu fălci de inversare lansate și angrenate în aspectul lateral al discului și al corpului vertebral

VIZITAȚI-NE ONLINE: THOMPSONSURGICAL.COM

Paginile 6 + 7
TEHNICI THOMPSON/SISTEM LOMBAR ANTERIOR ȘI ACCESORII OPȚIONALE
INFORMAȚII DE COMANDĂ

Copertă spate
Legenda simbolurilor:
Fabricant Autorizat Rep CE Marcaj CE Atenționări/ Precauții Nesteril

Thompson Retractor

Uncompromised Exposure™

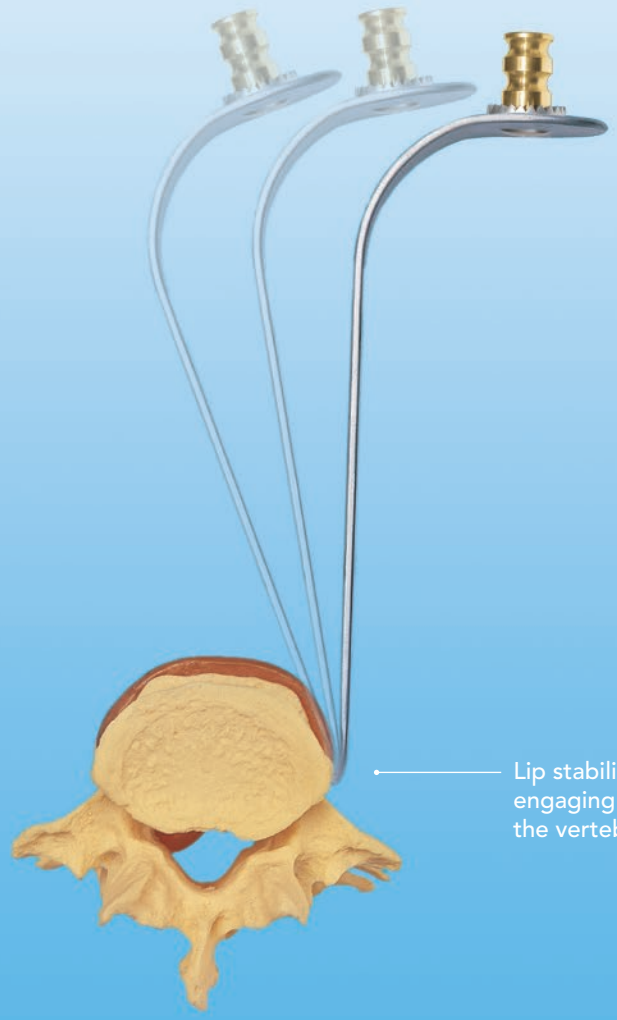

Thompson Techniques:

BRAU (REVERSE LIP) ANTERIOR LUMBAR ACCESS

"The Thompson AL Brau Blades have become essential for the Anterior Mini-Open approach to the lumbar spine with a proven 15 year track record of safety. You get steady, rock solid exposure providing excellent visualization throughout without the need to re-adjust thus saving time by reducing the 'fiddle factor.'"

- Salvador A. Brau, MD, FACS

Salvador A. Brau, MD, FACS

Dr. Brau trained in general vascular surgery at the Mount Sinai Hospital in New York City and has been performing anterior access procedures to all levels of the spine for over 20 years. He has performed over 1,500 open anterior approaches to the lumbar spine and has also been a pioneer in anterior laparoscopic and thoracoscopic access. Now retired, Dr. Brau was Assistant Clinical Professor of Surgery at USC, and worked at Cedars-Sinai Medical Center in Los Angeles.

Dr. Brau has developed a new "mini-open" anterior approach to the lumbar spine. In October of 2000, he presented his experience with this approach in 386 cases, along with a video of the procedure, to the North American Spine Society Annual Meeting in New Orleans. This procedure is dependent on special retractors designed by Dr. Brau. These retractors received a patent on October 9, 2001, and are available exclusively from Thompson Surgical Instruments, Inc.

The anterior approach to the lumbar spine is heavily dependent on the ability of the access surgeon to provide exposure quickly and safely in view of a reported incidence of vascular injury. The requirement of a "straight on" anterior-posterior exposure for alignment of cages and artificial discs has presented a significant challenge for the approach surgeon to provide a small incision and yet maintain the degree of safety necessary to prevent injury to the iliac vessels and autonomic nerve plexus. The approach described here utilizing the Thompson retractor system significantly reduces these concerns.

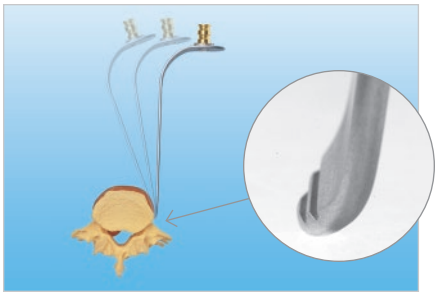

Exclusive Reverse Lip Blades

Reverse lip stabilizes retraction by engaging the lateral aspect of the vertebral body.

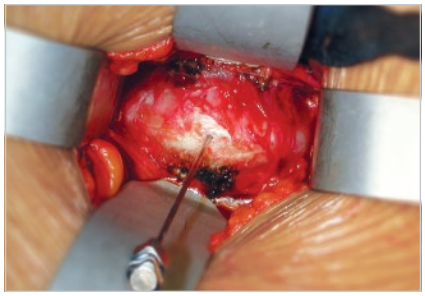

Uncompromised Exposure

Radiolucent Reverse Lip Anterior Lumbar blades offer phenomenal exposure of the anterior lumbar spine and prevent blade slippage.

Radiolucent, Strong Blades

Superior strength prevents excessive flexing under heavy retraction. Available up to 250mm deep to accommodate all patient sizes.

NOTE
See page 7 for ordering information.

NOTE
As we continually strive to provide the best products possible, some of the images in this user manual may appear slightly different from the product received.

Retroperitoneal Mini-Approach Set Up Steps

Below are the suggested set up steps for retroperitoneal anterior lumbar exposure, as outlined by Dr. Brau.

Step 1

Place the patient in the supine position on an x-ray table.

The approach surgeon stands on the left and the assistant on the right. The level of the transverse incision in the craniocaudad plane depends on the level of the spine to be approached. A lateral x-ray of the spine is essential to determine the proper placement of this incision.

CAUTION
If the patient is obese, avoid compressing the ulnar nerve when placing rail clamp.

TIP
When necessary, use a wider OR table or add 2 ¼" to the width of the table by using our Rail Extender (#41917).

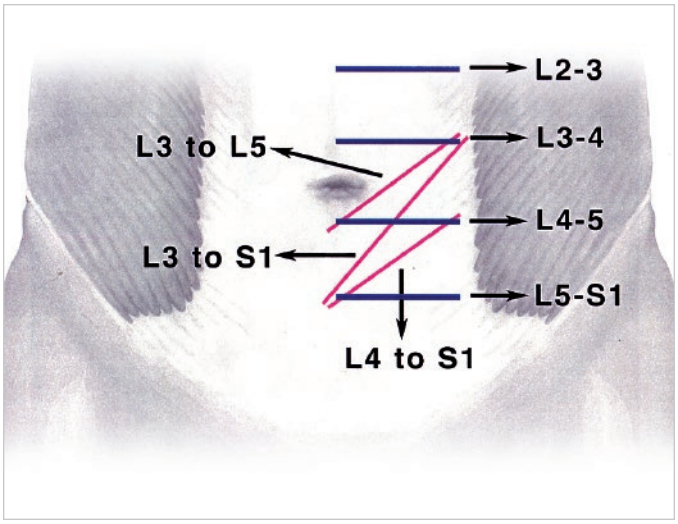

Step 2

The left rectus muscle is mobilized circumferentially. With the rectus muscle initially retracted medially, carefully incise the posterior sheath of transversalis fascia 4 to 5 cm until the peritoneum is seen to shine through. Grasp the edges with a hemostat and lift it away and very carefully dissect if from the peritoneum. Incise it as far inferiorly and superiorly as possible. Using your index finger, carefully push the peritoneum posteriorly at the edge of the fascial incision and slowly develop a plane between it and the undersurface of the internal oblique and transversus muscles and fascia. This will lead you to the retroperitoneal space.

Continue careful blunt finger dissection posteriorly, and then start pushing medially trying to elevate the peritoneum away from the psoas muscle. Be careful not to enter the retropsoas space at this point, as this will lead to unnecessary bleeding in a blind pouch. The genitofemoral nerve can be easily identified over the psoas. The ureter can usually be identified as the peritoneum is lifted away from the psoas. Both of these structures should be preserved from injury.

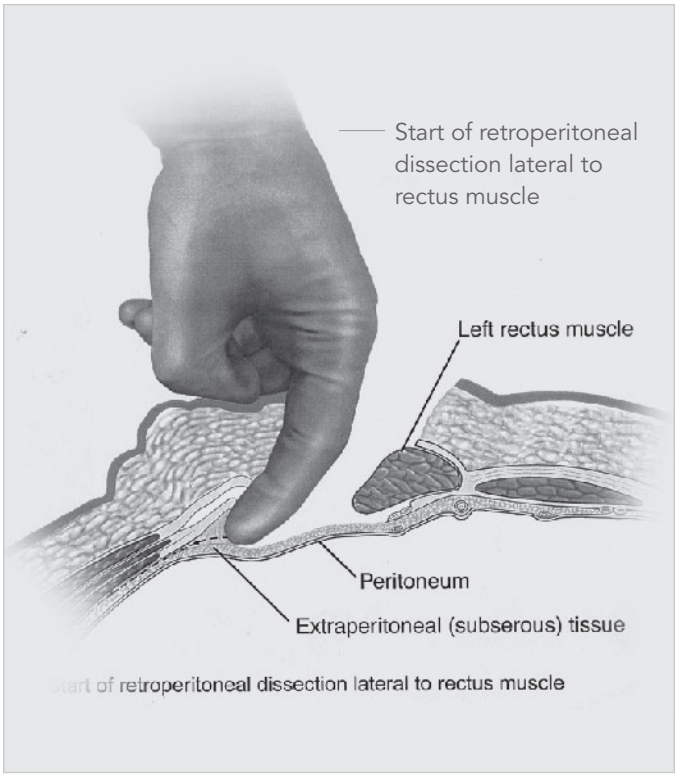

Retroperitoneal Mini-Approach Set Up Steps *(continued)*

Step 3

Once the psoas is identified, palpate medially to feel for the disc and vertebral body and iliac artery. At this point, if size of the incision allows, insert the entire hand and make a fist in the retroperitoneal area. Sweep with the closed fist up and down to elevate the peritoneum away in all directions. Continue with blunt dissection to expose the entire length of the common and external iliac arteries as far distally as possible, and then start careful blunt dissection along the lateral edge of the artery. This will expose the left common iliac vein just underneath the artery. Continue the dissection posteriorly to identify the ileolumbar vein(s). Variations in the formation of the common iliac vein and the lumbar veins are common, and great care must be exercised in order to identify, ligate and transect these veins and avoid avulsion. The left iliac vein and artery can now be separated away from the spine using gentle, peanut sponge, fingertip and blunt elevator dissection.

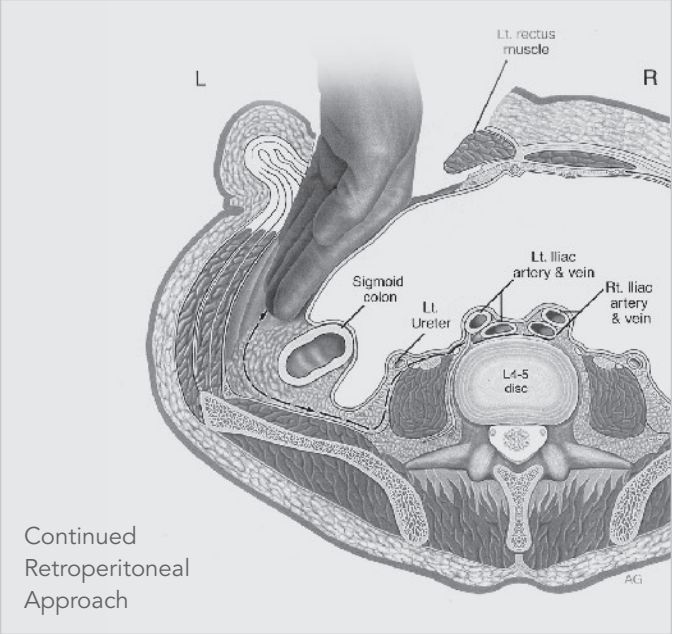

Continued Retroperitoneal Approach

Step 4

Secure the Elite II Rail Clamp to the table rail over the sterile drape on either side of the table, whichever side keeps the surgeon's operating field clear (A). The Crossbar is inserted into the joint and positioned 2 cm above the operative site (B).

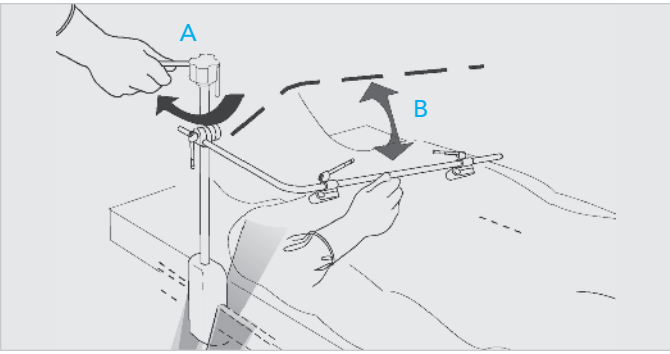

Step 5

All vascular structures are then swept from the left to right, providing adequate visualization of the disc(s) and vertebral bodies involved. Segmental vessels running across the valleys on the anterior surface of the bodies can be transected between clips and swept to the sides with blunt dissection. Make sure you can get at least one finger between the vein and the ligament so that you can palpate the right lateral edge of the spine with the vessels above your finger(s).

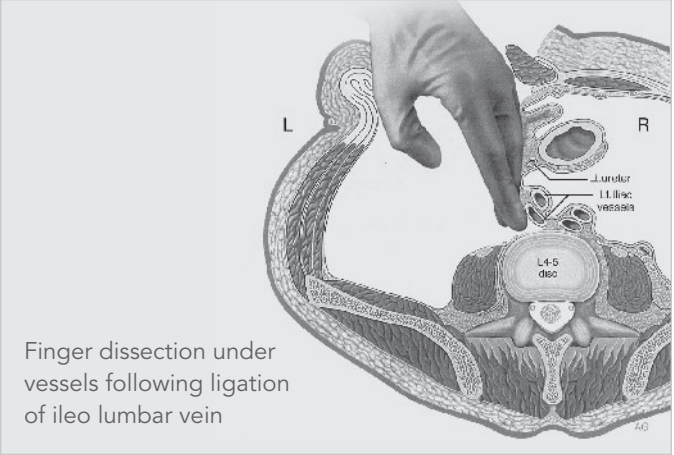

Finger dissection under vessels following ligation of ileo lumbar vein

Retroperitoneal Mini-Approach Set Up Steps *(continued)*

Step 6

The lateral extension arms are attached to the crossbar (A) and positioned just above the horizon of the patient (B).

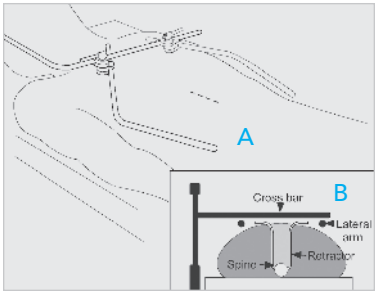

Step 7

The surgeon's left hand then re-enters the retroperitoneal space with the rectus now moved laterally, and the fingers find their way to the right side of the spine. A Radiolucent Reverse Lip Anterior Spine Access blade is placed blindly on the right side of the spine using the finger(s) as a guide.

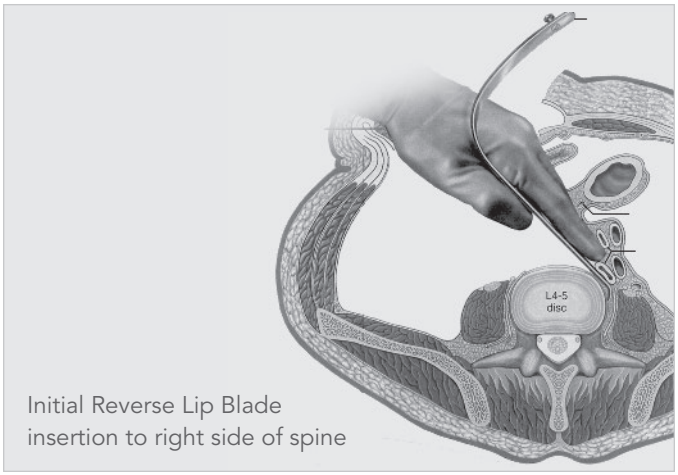

Initial Reverse Lip Blade insertion to right side of spine

Step 8

This blade is then attached to the lateral extension arms of the retractor frame, elevating the vascular structures and exposing the anterior surface of the spine.

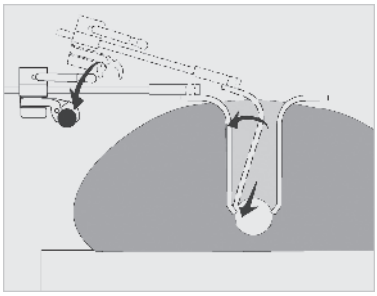

Once secured to the Thompson Retractor, the reverse-lipped blade will not move. The reverse lip keeps the blade anchored to the edge of the spine and prevents it from slipping anteriorly once tension is applied. Without this reverse lip, the retractor blade will not work effectively.

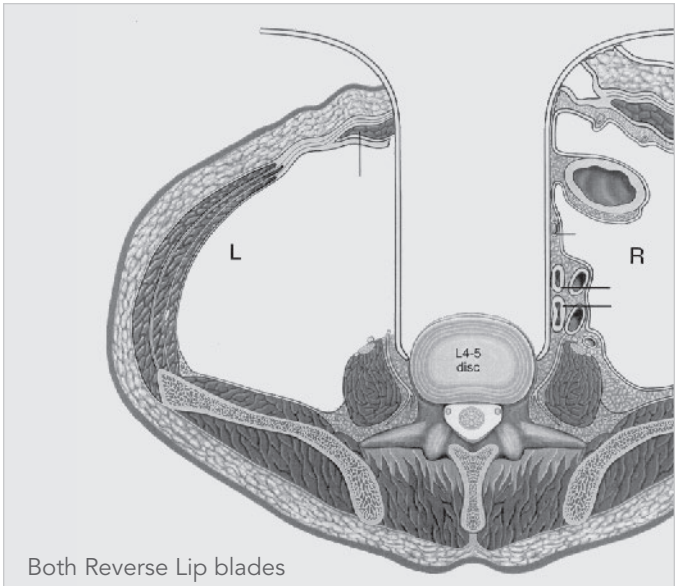

Both Reverse Lip blades deployed and engaged at lateral aspect of disc and vertebral body

Step 9

With the rectus now retracted laterally, there will be much less resistance when pushing the retractor blade to expose the spine in a direct AP view and allow placement of the sleeves for insertion of a threaded device, femoral ring or artificial disk. Place a second reverse-lip blade on the left side of the spine and attach to the Thompson frame. Commonly, additional retractor blades need to be placed superiorly and/or inferiorly to complete the exposure. With the blades well anchored to the lateral wall of the vertebral column, the spine surgeon and the assistant can now work on the disc without other hands or retractors being in the way and with relative security that vessels will not move around the retractors and expose themselves to injury.

Anterior Lumbar System Components



ANTERIOR LUMBAR SYSTEM #SL82019

REF	QTY	ITEM DESCRIPTION	PART #
A	1	Elite III Rail Clamp with 1 Cam Joint 16"	43902ACL
B	1	Crossbar with 2 Cam III Joints 24"	43900BC
C	2	20" Angled Arm (10" x 10") @ 45°	44120
D	2	24" Angled Arm (8" x 16") @ 45°	44124N
E	5	Cam II Clip-on Quick Angle 8"	SL42126WGP
F	1	Micro-Adjustable II Clip-on Quick Angle 10"	SL45006CGP
G	2	T-Handle	60020
H	1	Quick Angle Hand Held Adapter	SL42128G
I	1	Suction for Anterior Lumbar Surgery	51234
J	1	Anterior Lumbar Depth Gauge 335mm	51236
	2	Radio. Malleable Renal Vein 25mm x 140mm	SL46119BET
K	2	Radio. Malleable Renal Vein 25mm x 190mm	SL46119CET
L	2	Radio. Malleable 51mm x 203mm (2" x 8")	SL46122ET
M	1	Radio. Harrington 64mm x 152mm (2 ½" x 6")	SL46160ET
N	1	Radio. Splanchnich 51mm x 115mm (2" x 4 ½")	SL46145ET
O	2	Radio. Balfour 65mm x 72mm (2 ½" x 2 ¾")	SL46140ET
	4	Radio. Concave 25mm x 100mm (1" x 4")	SL46560
	4	Radio. Concave 25mm x 120mm (1" x 4 ¾")	SL46562
P	4	Radio. Concave 25mm x 140mm (1" x 5 ½")	SL46564
	4	Radio. Concave 25mm x 160mm (1" x 6 ¼")	SL46566

REF	QTY	ITEM DESCRIPTION	PART #
	4	Radio. Concave 25mm x 180mm (1" x 7")	SL46568
Q	2	Reverse Lip Malleable 25mm x 200mm	SL46192ET
	2	Reverse Lip Malleable 32mm x 200mm	SL46193ET
	2	Reverse Lip Tapered 25mm x 100mm	SL46260TET
R	2	Reverse Lip Tapered 25mm x 150mm	SL46265TET
	2	Reverse Lip Tapered 25mm x 200mm	SL46270TET
	2	Reverse Lip Rigid 25mm x 110mm	SL46261RET
	2	Reverse Lip Rigid 25mm x 130mm	SL46263RET
S	2	Reverse Lip Rigid 25mm x 150mm	SL46265RET
	2	Reverse Lip Rigid 25mm x 170mm	SL46267RET
	2	Reverse Lip Rigid 25mm x 190mm	SL46269RET
	2	Reverse Lip Rigid 32mm x 120mm	SL46282RET
T	2	Reverse Lip Rigid 32mm x 140mm	SL46284RET
	2	Reverse Lip Rigid 32mm x 160mm	SL46286RET
	2	Reverse Lip Rigid 32mm x 180mm	SL46288RET
	2	Reverse Lip Rigid 32mm x 200mm	SL46290RET
	1	Instrument Case	50000G
	1	Instrument Case - Exp. Reverse Lip ASA	50000ERL
	1	Instrument Case - AL Renal Vein Blades	50000ALR
	1	Instrument Case - Anterior Lumbar	50000ALT

SYSTEM NOTICE:
Non-S-Lock system available, but may require a longer lead time.
Please call for more information.

Table Adapters + Rail Extenders

Providing stable support on the OR table for the table mounted frame

When bedrail space is not available for a rail clamp, or, when the bedrail needs to be offset to accommodate obese patients, a rail adapter or rail extender should be applied.

TABLE ADAPTER

Easily connects to Jackson Spine tables to add a standard bed rail for applying a table mounted Thompson Retractor System to your operation.

REF	ITEM DESCRIPTION	PART #
U	Jackson Spine Frame Adapter	41927



RAIL EXTENDERS

Apply a Rail Extender to your OR table to increase your rail length or width and provide more attachment options for Thompson rail clamps.

REF	ITEM DESCRIPTION	PART #
V	Rail Extender 15" Single Clamp	5844
	Rail Extender 20" Single Clamp	41938
W	Rail Extender 14" Long with 2 ¼" Offset Dual Clamp	41917
	Rail Extender 22" Dual Clamp	41929

For a Free Trial Call Today*

1.800.227.7543

Rev E
041619
ttbrau

Uncompromised Exposure

VISIT US ONLINE: **THOMPSONSURGICAL.COM**

Thompson SURGICAL INSTRUMENTS
10341 East Cherry Bend Road
Traverse City, Michigan 49684
phone: 231.922.0177
fax: 231.922.0174
thompsonsurgical.com

EC REP **Emergo Europe**
Prinsessegracht 20
2514 AP The Hague
THE NETHERLANDS

* Free trial valid for U.S. customers only. Customers outside U.S. please call +1-231-922-0177 for availability.

© 2019 Thompson Surgical Instruments, Inc. Traverse City, Michigan. Printed in the U.S.A.

® S-Lock®, PLA®, and the "T Circle" logomark are Registered Trademarks of Thompson Surgical Instruments, Inc.

Patents: US4971038, US5025780, US5888197, US5897087, US5902233, US5984865, US6033363, US6416465, US6511423, US7338442, US7749163, US8257255, US8360971, US8617064, US9872675
Other patents pending.

CE 0297

Made In USA

Symbol Legend:

Manufacturer	Authorized EC Rep	CE Mark	Warnings / Precautions	Non-Sterile