Передняя обложка
Полное выделение
Методики Thompson: Передний люмбарный доступ Брау (обратное ребро)
Фото-вставка: Ребро стабилизирует ретракцию, вовлекая боковую часть тела позвонка.
«Лезвия Брау от Thompson AL стали важными при использовании подхода с передним мини-раскрытием люмбального отдела позвоночника, имея доказанный 15-летний опыт безопасности. Вы получаете устойчивое твердое воздействие, обеспечивающее отличную визуализацию повсюду без необходимости повторной настройки, экономя время, уменьшая «коэффициент растраты».
- Сальвадор А. Брау, доктор, FACS

Страница 2
ТЕХНОЛОГИИ THOMPSON + РУКОВОДСТВО ПОЛЬЗОВАТЕЛЯ / БИОГРАФИЯ + ОСОБЕННОСТИ + МИНИ-ПОДХОД
Сальвадор А. Брау, доктор, FACS
Доктор Брау обучался общей хирургии сосудов в больнице Горы Синай в Нью-Йорке и уже более 20 лет выполняет процедуры переднего доступа ко всем отделам позвоночника. Он выполнил более 1500 операций с открытым передним доступом к поясничному отделу позвоночника, а также стал пионером в лапароскопическом и торакоскопическом доступе. В настоящее время он ушел на пенсию. Доктор Брау работал помощником клинического профессора хирургии в USC, а также работал в Медицинском центре Седарс-Синай в Лос-Анджелесе.

Доктор Брау разработал новый «мини-подход открытого» переднего доступа к поясничному отделу позвоночника. В октябре 2000 года он представил свой опыт такого подхода, описав 386 случаев в виде видеоролика на ежегодном собрании Североамериканского общества спинальных хирургов в Новом Орлеане. Эта процедура зависит от специальных ретракторов, разработанных доктором Брау. Эти ретракторы получили патент 09 октября 2001 года и поставляются исключительно компанией Thompson Surgical Instruments, Inc.

Передний подход к люмбарному отделу позвоночника в значительной степени зависит от способности хирурга обеспечить быстрое и безопасное воздействие в связи с сообщенной частотой повреждения сосудов. Требование «прямого» переднего и заднего выделения для выравнивания клеток и искусственных дисков показало серьезную проблему для хирургов, которая состоит в том, чтобы обеспечить небольшой разрез и при этом сохранить степень безопасности, необходимую для предотвращения травм подвздошных сосудов и автономных нервных сплетений. Описанный здесь подход с использованием ретракторных систем Thompson значительно уменьшает эти проблемы.

Уникальные лезвия с обратным ребром
Обратное ребро стабилизирует ретракцию, вовлекая боковую часть тела позвонка.

Полное выделение
Рентгенопрозрачные переднелюмбарные лезвия с обратным ребром предоставляют уникальное выделение передней люмбарной проекции спины и предотвращают скольжение лезвия.

Рентгенопрозрачные прочные лезвия
Превосходная прочность предотвращает избыточное сгибание при сильной ретракции. Используется до глубины в 250 мм, что подходит всем пациентам.

ПРИМЕЧАНИЕ: Информацию по заказу см. на стр. 7.

ПРИМЕЧАНИЕ: Поскольку мы постоянно стремимся к поставке наилучших изделий, некоторые изображения в этом руководстве могут немного отличаться от полученного изделия.

МЕТОДИКИ THOMPSON: БОКОВОЙ ЛЮМБАРНЫЙ / САЛЬВАДОР А. БРАУ, ДОКТОР, FACS
ВОПРОСЫ ИЛИ ДОПОЛНИТЕЛЬНАЯ ИНФОРМАЦИЯ: +1-231-922-0177

Страница 3
Шаги по регулировке забрюшинного мини-подхода
Ниже приведены предлагаемые шаги по регулировке забрюшинного переднего выделения, согласно доктору Брау.

Шаг 1
Разместите пациента в положении лежа на рентгеновском столе.

Хирург должен находиться слева, а ассистент — справа. Уровень поперечного разреза в краниокаудальной плоскости зависит от уровня позвоночника, к которому нужно получить доступ. Боковой рентгеновский луч позвоночника необходим для определения правильного размещения этого разреза.

ВНИМАНИЕ: Если пациент страдает ожирением, избегайте сдавливания локтевого нерва при размещении реберного зажима.

СОВЕТ: При необходимости используйте более широкий стол в операционной или добавьте 2 ¼ дюйма к ширине стола с помощью нашего рельсового расширителя (№ 41917).

Шаг 2
Левая прямая мышца мобилизуется по окружности. Первоначально прямую мышцу следует отвести медиально, а затем следует сделать аккуратный разрез задней оболочки поперечной фасции длиной от 4 до 5 см до тех пор, пока не проявится брюшина. Возьмитесь за края с помощью гемостата и поднимите их и очень тщательно иссеките со стороны брюшины. Сделайте разрезы как можно глубже и выше. Используя указательный палец, осторожно подтолкните брюшину назад к краю фасциального разреза и медленно разверните плоскость между ней и нижней поверхностью внутренних косых и поперечных мышц и фасции. Так вы получите доступ к забрюшинному пространству.

Аккуратно продолжайте использовать метод тупой диссекции пальцем в заднем направлении, а затем начните толкать медиально, пытаясь оттащить брюшину в сторону от поясничной мышцы. Будьте осторожны, чтобы не войти в этот момент в пространство за поясничной мыщцей, так как это приведет к ненужному кровотечению в слепом мешочке. Бедренноположовой нерв будет явно виден над поясничной мышцей. Как правило, мочеточник можно идентифицировать по мере подъема брюшины над поясничной мышцей. Нельзя повреждать обе эти структуры.

Фото-вставка: Начните забрюшинную диссекцию в латеральном направлении к прямой мышце

ПОСЕТИТЕ НАШ ВЕБ-САЙТ: THOMPSONSURGICAL.COM

Страница 4
ТЕХНОЛОГИИ THOMPSON / РАСПОЛОЖЕНИЕ РЕТРАКТОРНОГО ЛЕЗВИЯ
Шаги по регулировке забрюшинного мини-подхода (продолжение)

Шаг 3
Как только вы идентифицировали поясничную мышцу, пальпируйте ее медиально, чтобы почувствовать диск и позвоночное тело, а также подвздошную артерию. В этот момент, если размер разреза позволяет, вставьте всю руку и сожмите ее в кулак в области забрюшинного пространства. Проведите закрытым кулаком вверх и вниз, чтобы поднять брюшину во всех направлениях. Продолжайте использовать метод тупой диссекции, чтобы выделить всю длину общих и внешних подвздошных артерий как можно больше, а затем следует начать тщательную тупую диссекцию вдоль бокового края артерии. Это выделит левую общую подвздошную вену только под артерией. Продолжите рассечение в обратном направлении, чтобы идентифицировать подвздошную вену(ы). Вариации в формировании общей подвздошной вены и поясничных вен являются общими, и необходимо проявлять большую осторожность, чтобы идентифицировать, лигировать и разрезать эти вены и избежать их разрыва. Теперь можно отделить левую подвздошную вену и артерию от позвоночника, используя нежную тупферную губку, кончик пальца и метод тупой диссекции вверх.

Фото-вставка: Забрюшинный подход (продолжение)

Шаг 4
Зафиксируйте рельсовый зажим Elite II на столе на стерильной простыне с любой стороны, в зависимости от того, какая сторона оставит поле зрения хирурга чистым (А). Перекладину следует поместить в соединение и расположить на 2 см выше места проведения операции (Б).

Шаг 5
Затем все сосудистые структуры следует переместить слева направо, обеспечивая адекватную визуализацию диска(ов) и вовлеченных тел позвонков. Сегментарные сосуды, проходящие через углубления на передней поверхности тел, могут быть перерезаны зажимами и смещены в стороны с тупым рассечением. Убедитесь, что вы можете поставить хотя бы один палец между веной и связкой для пальпации правого бокового края позвоночника, при этом сосуды должны находиться над пальцами.

Фото-вставка: Рассечение пальцами под сосудами после перевязки подвздошно-поясничной вены

МЕТОДИКИ THOMPSON: БОКОВОЙ ЛЮМБАРНЫЙ / САЛЬВАДОР А. БРАУ, ДОКТОР, FACS
ВОПРОСЫ ИЛИ ДОПОЛНИТЕЛЬНАЯ ИНФОРМАЦИЯ: +1-231-922-0177

Страница 5
Шаги по регулировке забрюшинного мини-подхода (продолжение)

Шаг 6
Боковые удлинители прикреплены к перекладине (А) и расположены чуть выше пациента (Б).

Шаг 7
Левая рука хирурга снова входит в забрюшинное пространство, прямая мышца живота отодвигается вбок, а пальцы направляются к правой стороне позвоночника. Рентгенопрозрачное лезвие с обратным ребром для переднего доступа к позвоночнику расположено справа на противоположной стороне спины, поэтому можно использовать палец для корректировки движения.

Фото-вставка: Первоначальная вставка лезвия с обратным ребром с правой стороны спины

Шаг 8
Это лезвие затем прикрепляется к боковым удлинителям рамы ретрактора, поднимает сосудистые структуры и обнажает переднюю поверхность позвоночника. После закрепления на ретракторе Thompson лезвие с обратным ребром не будет двигаться. Обратное ребро удерживает лезвие, прикрепленное к краю позвоночника, и предотвращает его скольжение под давлением. Без обратного ребра ретракторное лезвие не будет работать эффективно.

Шаг 9
Когда прямая мышца живота теперь убирается в боковом направлении, то при нажатии на ретракторное лезвие будет оказывать намного меньше сопротивления, чтобы выставить позвоночник в прямой проекции и позволит размещать гильзу для вставки резьбового устройства, бедренного кольца или искусственного диска. Поместите второе лезвие с обратным ребром на левую сторону позвоночника и прикрепите к раме Thompson. Как правило, дополнительные ретракторные лезвия должны располагаться сверху и/или снизу, чтобы завершить выделения. Благодаря тому, что лезвия хорошо закреплены на боковой стенке позвоночного столба, спинальный хирург и ассистент теперь могут работать на диске, при этом руки и ретракторы не будут им мешать, а также работа будет выполняться с относительной безопасностью того, что сосуды не будут перемещаться по ретракторам и подвергаться травмам.

Фото-вставка: Оба лезвия с обратным ребром, развернутые и задействованные в боковом аспекте диска и тела позвонков

ПОСЕТИТЕ НАШ ВЕБ-САЙТ: THOMPSONSURGICAL.COM

Страницы 6 + 7
ТЕХНОЛОГИИ THOMPSON / ПЕРЕДНЯЯ ЛЮМБАЛЬНАЯ СИСТЕМА + ДОПОЛНИТЕЛЬНЫЕ АКСЕССУАРЫ
ИНФОРМАЦИЯ ПО ЗАКАЗУ

Задняя обложка
Условные обозначения: Изготовитель Уполномоченный представитель ЕС Знак CE
Предупреждения / Меры предосторожности Нестерильно

Thompson Retractor

Uncompromised Exposure™

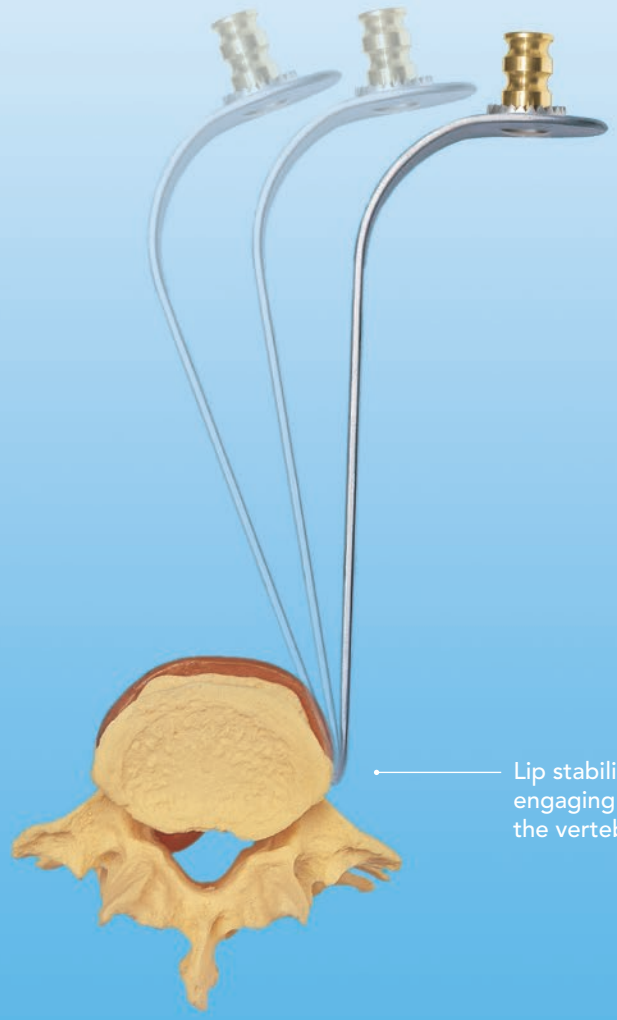

Thompson Techniques:

BRAU (REVERSE LIP) ANTERIOR LUMBAR ACCESS

"The Thompson AL Brau Blades have become essential for the Anterior Mini-Open approach to the lumbar spine with a proven 15 year track record of safety. You get steady, rock solid exposure providing excellent visualization throughout without the need to re-adjust thus saving time by reducing the 'fiddle factor.'"

- Salvador A. Brau, MD, FACS

Salvador A. Brau, MD, FACS

Dr. Brau trained in general vascular surgery at the Mount Sinai Hospital in New York City and has been performing anterior access procedures to all levels of the spine for over 20 years. He has performed over 1,500 open anterior approaches to the lumbar spine and has also been a pioneer in anterior laparoscopic and thoracoscopic access. Now retired, Dr. Brau was Assistant Clinical Professor of Surgery at USC, and worked at Cedars-Sinai Medical Center in Los Angeles.

Dr. Brau has developed a new "mini-open" anterior approach to the lumbar spine. In October of 2000, he presented his experience with this approach in 386 cases, along with a video of the procedure, to the North American Spine Society Annual Meeting in New Orleans. This procedure is dependent on special retractors designed by Dr. Brau. These retractors received a patent on October 9, 2001, and are available exclusively from Thompson Surgical Instruments, Inc.

The anterior approach to the lumbar spine is heavily dependent on the ability of the access surgeon to provide exposure quickly and safely in view of a reported incidence of vascular injury. The requirement of a "straight on" anterior-posterior exposure for alignment of cages and artificial discs has presented a significant challenge for the approach surgeon to provide a small incision and yet maintain the degree of safety necessary to prevent injury to the iliac vessels and autonomic nerve plexus. The approach described here utilizing the Thompson retractor system significantly reduces these concerns.

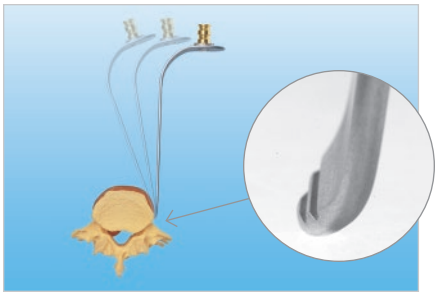

Exclusive Reverse Lip Blades

Reverse lip stabilizes retraction by engaging the lateral aspect of the vertebral body.

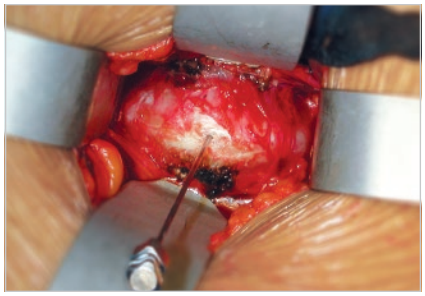

Uncompromised Exposure

Radiolucent Reverse Lip Anterior Lumbar blades offer phenomenal exposure of the anterior lumbar spine and prevent blade slippage.

Radiolucent, Strong Blades

Superior strength prevents excessive flexing under heavy retraction. Available up to 250mm deep to accommodate all patient sizes.

NOTE
See page 7 for ordering information.

NOTE
As we continually strive to provide the best products possible, some of the images in this user manual may appear slightly different from the product received.

Retroperitoneal Mini-Approach Set Up Steps

Below are the suggested set up steps for retroperitoneal anterior lumbar exposure, as outlined by Dr. Brau.

Step 1

Place the patient in the supine position on an x-ray table.

The approach surgeon stands on the left and the assistant on the right. The level of the transverse incision in the craniocaudad plane depends on the level of the spine to be approached. A lateral x-ray of the spine is essential to determine the proper placement of this incision.

CAUTION
If the patient is obese, avoid compressing the ulnar nerve when placing rail clamp.

TIP
When necessary, use a wider OR table or add 2 ¼" to the width of the table by using our Rail Extender (#41917).

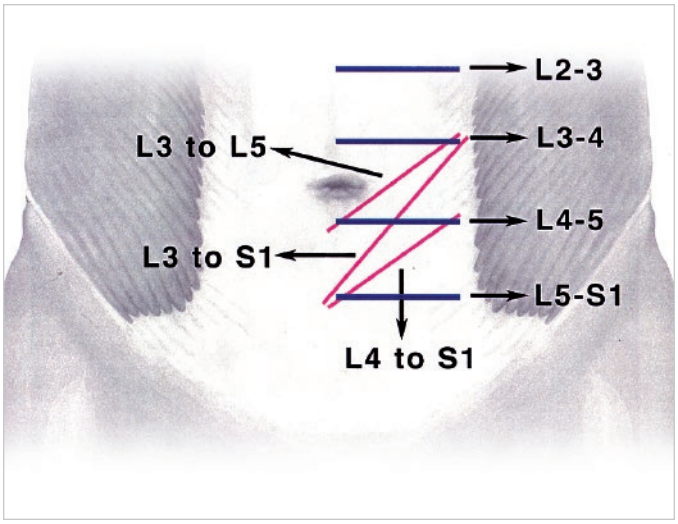

Step 2

The left rectus muscle is mobilized circumferentially. With the rectus muscle initially retracted medially, carefully incise the posterior sheath of transversalis fascia 4 to 5 cm until the peritoneum is seen to shine through. Grasp the edges with a hemostat and lift it away and very carefully dissect if from the peritoneum. Incise it as far inferiorly and superiorly as possible. Using your index finger, carefully push the peritoneum posteriorly at the edge of the fascial incision and slowly develop a plane between it and the undersurface of the internal oblique and transversus muscles and fascia. This will lead you to the retroperitoneal space.

Continue careful blunt finger dissection posteriorly, and then start pushing medially trying to elevate the peritoneum away from the psoas muscle. Be careful not to enter the retropsoas space at this point, as this will lead to unnecessary bleeding in a blind pouch. The genitofemoral nerve can be easily identified over the psoas. The ureter can usually be identified as the peritoneum is lifted away from the psoas. Both of these structures should be preserved from injury.

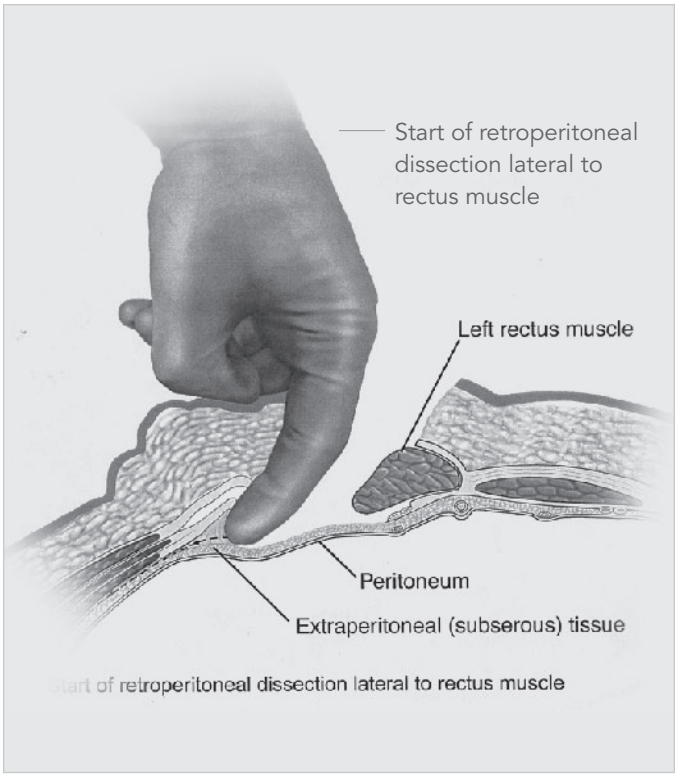

Retroperitoneal Mini-Approach Set Up Steps *(continued)*

Step 3

Once the psoas is identified, palpate medially to feel for the disc and vertebral body and iliac artery. At this point, if size of the incision allows, insert the entire hand and make a fist in the retroperitoneal area. Sweep with the closed fist up and down to elevate the peritoneum away in all directions. Continue with blunt dissection to expose the entire length of the common and external iliac arteries as far distally as possible, and then start careful blunt dissection along the lateral edge of the artery. This will expose the left common iliac vein just underneath the artery. Continue the dissection posteriorly to identify the ileolumbar vein(s). Variations in the formation of the common iliac vein and the lumbar veins are common, and great care must be exercised in order to identify, ligate and transect these veins and avoid avulsion. The left iliac vein and artery can now be separated away from the spine using gentle, peanut sponge, fingertip and blunt elevator dissection.

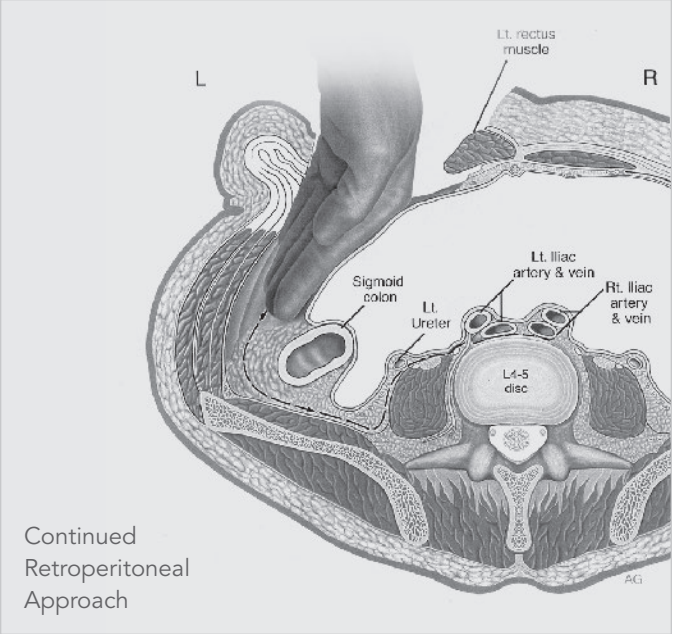

Continued Retroperitoneal Approach

Step 4

Secure the Elite II Rail Clamp to the table rail over the sterile drape on either side of the table, whichever side keeps the surgeon's operating field clear (A). The Crossbar is inserted into the joint and positioned 2 cm above the operative site (B).

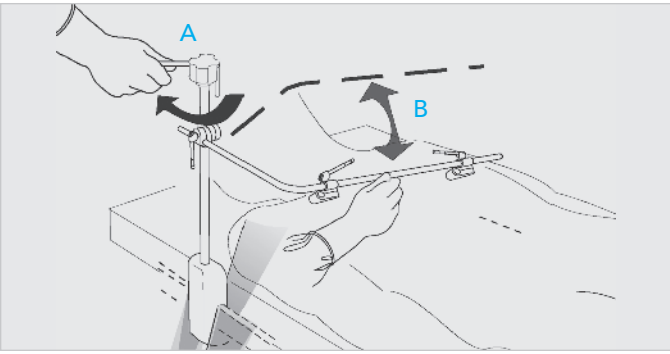

Step 5

All vascular structures are then swept from the left to right, providing adequate visualization of the disc(s) and vertebral bodies involved. Segmental vessels running across the valleys on the anterior surface of the bodies can be transected between clips and swept to the sides with blunt dissection. Make sure you can get at least one finger between the vein and the ligament so that you can palpate the right lateral edge of the spine with the vessels above your finger(s).

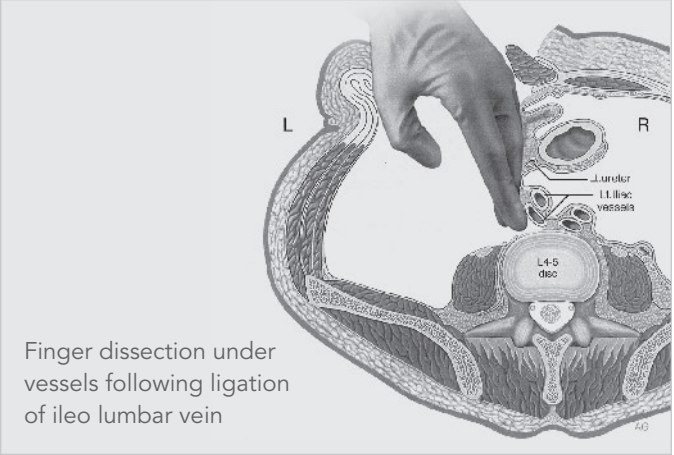

Finger dissection under vessels following ligation of ileo lumbar vein

Retroperitoneal Mini-Approach Set Up Steps *(continued)*

Step 6

The lateral extension arms are attached to the crossbar (A) and positioned just above the horizon of the patient (B).

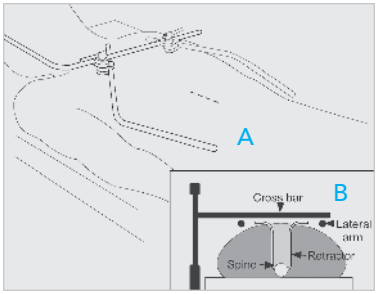

Step 7

The surgeon's left hand then re-enters the retroperitoneal space with the rectus now moved laterally, and the fingers find their way to the right side of the spine. A Radiolucent Reverse Lip Anterior Spine Access blade is placed blindly on the right side of the spine using the finger(s) as a guide.

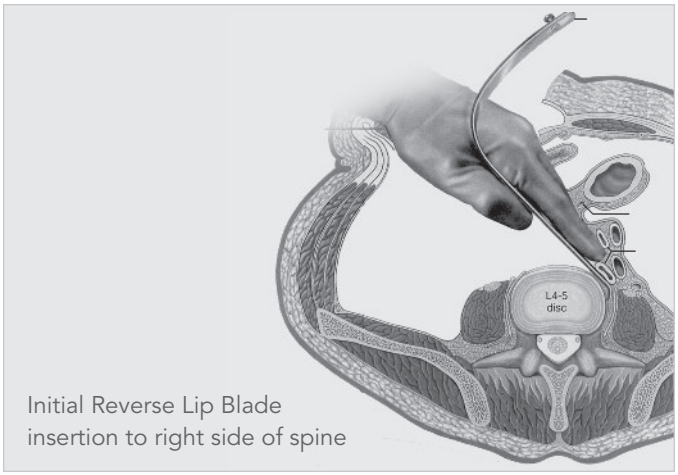

Initial Reverse Lip Blade insertion to right side of spine

Step 8

This blade is then attached to the lateral extension arms of the retractor frame, elevating the vascular structures and exposing the anterior surface of the spine.

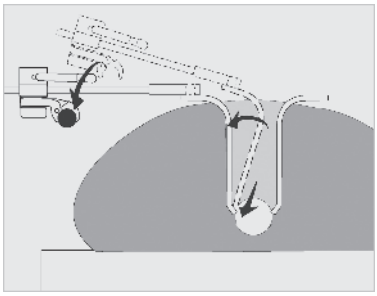

Once secured to the Thompson Retractor, the reverse-lipped blade will not move. The reverse lip keeps the blade anchored to the edge of the spine and prevents it from slipping anteriorly once tension is applied. Without this reverse lip, the retractor blade will not work effectively.

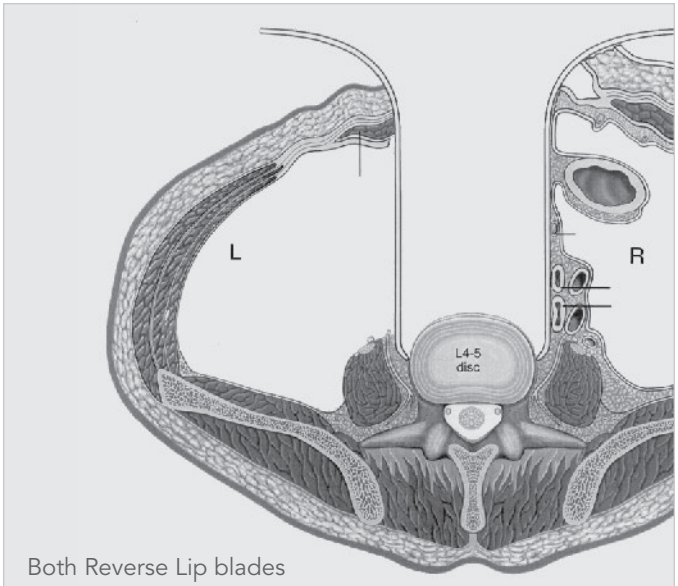

Both Reverse Lip blades deployed and engaged at lateral aspect of disc and vertebral body

Step 9

With the rectus now retracted laterally, there will be much less resistance when pushing the retractor blade to expose the spine in a direct AP view and allow placement of the sleeves for insertion of a threaded device, femoral ring or artificial disk. Place a second reverse-lip blade on the left side of the spine and attach to the Thompson frame. Commonly, additional retractor blades need to be placed superiorly and/or inferiorly to complete the exposure. With the blades well anchored to the lateral wall of the vertebral column, the spine surgeon and the assistant can now work on the disc without other hands or retractors being in the way and with relative security that vessels will not move around the retractors and expose themselves to injury.

Anterior Lumbar System Components



ANTERIOR LUMBAR SYSTEM #SL82019

REF	QTY	ITEM DESCRIPTION	PART #
A	1	Elite III Rail Clamp with 1 Cam Joint 16"	43902ACL
B	1	Crossbar with 2 Cam III Joints 24"	43900BC
C	2	20" Angled Arm (10" x 10") @ 45°	44120
D	2	24" Angled Arm (8" x 16") @ 45°	44124N
E	5	Cam II Clip-on Quick Angle 8"	SL42126WGP
F	1	Micro-Adjustable II Clip-on Quick Angle 10"	SL45006CGP
G	2	T-Handle	60020
H	1	Quick Angle Hand Held Adapter	SL42128G
I	1	Suction for Anterior Lumbar Surgery	51234
J	1	Anterior Lumbar Depth Gauge 335mm	51236
	2	Radio. Malleable Renal Vein 25mm x 140mm	SL46119BET
K	2	Radio. Malleable Renal Vein 25mm x 190mm	SL46119CET
L	2	Radio. Malleable 51mm x 203mm (2" x 8")	SL46122ET
M	1	Radio. Harrington 64mm x 152mm (2 ½" x 6")	SL46160ET
N	1	Radio. Splanchnich 51mm x 115mm (2" x 4 ½")	SL46145ET
O	2	Radio. Balfour 65mm x 72mm (2 ½" x 2 ¾")	SL46140ET
	4	Radio. Concave 25mm x 100mm (1" x 4")	SL46560
	4	Radio. Concave 25mm x 120mm (1" x 4 ¾")	SL46562
P	4	Radio. Concave 25mm x 140mm (1" x 5 ½")	SL46564
	4	Radio. Concave 25mm x 160mm (1" x 6 ¼")	SL46566

REF	QTY	ITEM DESCRIPTION	PART #
	4	Radio. Concave 25mm x 180mm (1" x 7")	SL46568
Q	2	Reverse Lip Malleable 25mm x 200mm	SL46192ET
	2	Reverse Lip Malleable 32mm x 200mm	SL46193ET
	2	Reverse Lip Tapered 25mm x 100mm	SL46260TET
R	2	Reverse Lip Tapered 25mm x 150mm	SL46265TET
	2	Reverse Lip Tapered 25mm x 200mm	SL46270TET
	2	Reverse Lip Rigid 25mm x 110mm	SL46261RET
	2	Reverse Lip Rigid 25mm x 130mm	SL46263RET
S	2	Reverse Lip Rigid 25mm x 150mm	SL46265RET
	2	Reverse Lip Rigid 25mm x 170mm	SL46267RET
	2	Reverse Lip Rigid 25mm x 190mm	SL46269RET
	2	Reverse Lip Rigid 32mm x 120mm	SL46282RET
T	2	Reverse Lip Rigid 32mm x 140mm	SL46284RET
	2	Reverse Lip Rigid 32mm x 160mm	SL46286RET
	2	Reverse Lip Rigid 32mm x 180mm	SL46288RET
	2	Reverse Lip Rigid 32mm x 200mm	SL46290RET
	1	Instrument Case	50000G
	1	Instrument Case - Exp. Reverse Lip ASA	50000ERL
	1	Instrument Case - AL Renal Vein Blades	50000ALR
	1	Instrument Case - Anterior Lumbar	50000ALT

SYSTEM NOTICE:
Non-S-Lock system available, but may require a longer lead time.
Please call for more information.

Table Adapters + Rail Extenders

Providing stable support on the OR table for the table mounted frame

When bedrail space is not available for a rail clamp, or, when the bedrail needs to be offset to accommodate obese patients, a rail adapter or rail extender should be applied.

TABLE ADAPTER

Easily connects to Jackson Spine tables to add a standard bed rail for applying a table mounted Thompson Retractor System to your operation.

REF	ITEM DESCRIPTION	PART #
U	Jackson Spine Frame Adapter	41927



RAIL EXTENDERS

Apply a Rail Extender to your OR table to increase your rail length or width and provide more attachment options for Thompson rail clamps.

REF	ITEM DESCRIPTION	PART #
V	Rail Extender 15" Single Clamp	5844
	Rail Extender 20" Single Clamp	41938
W	Rail Extender 14" Long with 2 ¼" Offset Dual Clamp	41917
	Rail Extender 22" Dual Clamp	41929

For a Free Trial Call Today*

1.800.227.7543

Rev E
041619
ttbrau

Uncompromised Exposure

VISIT US ONLINE: **THOMPSONSURGICAL.COM**

Thompson SURGICAL INSTRUMENTS
10341 East Cherry Bend Road
Traverse City, Michigan 49684
phone: 231.922.0177
fax: 231.922.0174
thompsonsurgical.com

EC REP **Emergo Europe**
Prinsessegracht 20
2514 AP The Hague
THE NETHERLANDS

* Free trial valid for U.S. customers only. Customers outside U.S. please call +1-231-922-0177 for availability.

© 2019 Thompson Surgical Instruments, Inc. Traverse City, Michigan. Printed in the U.S.A.

® S-Lock®, PLA®, and the "T Circle" logomark are Registered Trademarks of Thompson Surgical Instruments, Inc.

Patents: US4971038, US5025780, US5888197, US5897087, US5902233, US5984865, US6033363, US6416465, US6511423, US7338442, US7749163, US8257255, US8360971, US8617064, US9872675
Other patents pending.

CE 0297

Made In USA

Symbol Legend:

Manufacturer	Authorized EC Rep	CE Mark	Warnings / Precautions	Non-Sterile