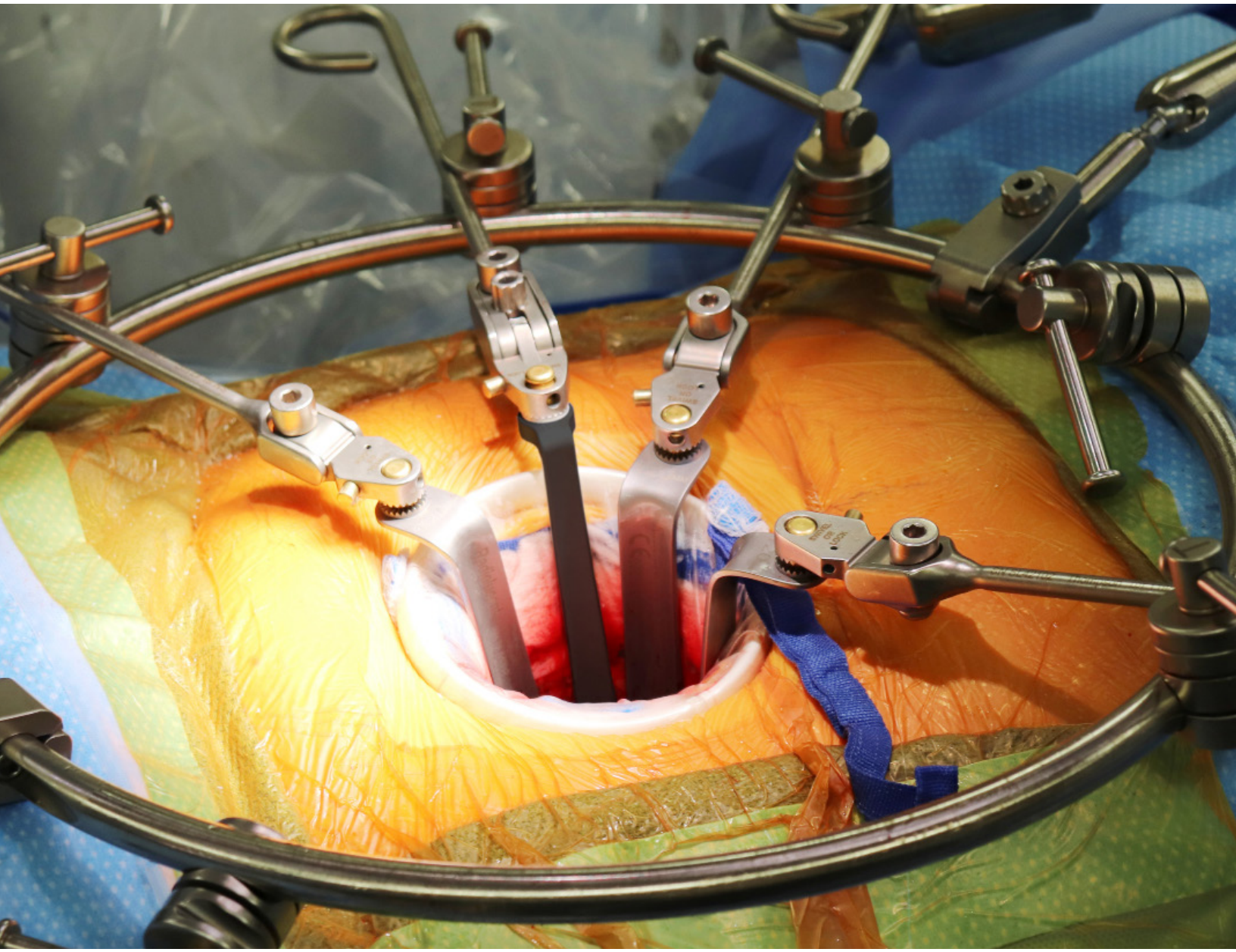

Thompson-teknikker:

AVANCERET MIS ALIF-ADGANG

"Thompsons anteriort lumbalt ringsystem giver en simpel, sikker og intuitiv platform for at opnå vedvarende midtlinjeeksponering af rygsøjlen med minimal snitstørrelse, mens det giver maksimal eksponering af den anteriore del af rygsøjlen."

- Jonathan E. Schoeff, MD, FACS

Jonathan E. Schoeff, MD, FACS

Dr. Schoeff er en certificeret kirurg, som færdiggjorde sin uddannelse ved University of Cincinnati. Hans kirurgiske praksis i Denver, CO, er dedikeret til anterior rygsøjleeksponering, inklusive lumbal, thorakolumbal, thorakal og kompleks revision af den cervikale rygsøjle. I denne periode med stigende specialiseret pleje har hans praksis' fokus på rygsøjleeksponering ført til væsentlige fremskridt inden for teknikker rettet mod minimalt invasive tilgange til den anteriore rygsøjlen.

Som en tankeleder, underviser og innovatør har hans forståelse af området omkring den anteriore rygsøjle og behovet for sikker og effektiv midtlinjeeksponering dannet grundlag for samarbejde med Thompson-retraktorer, markedslederen inden for design af kirurgiske retraktorer. Dette samarbejde, som kulminerede i Thompson anteriort lumbalt ringsystem, repræsenterer en væsentlig udvikling af den traditionelle ringrammeretraktor, som sigter mod at minimere retraktorens fodaftryk, mens den maksimerer rygsøjleeksponering gennem små snit i huden med begrænset vævsbeskadigelse.

"På enhver måde og form er Thompson Retractors overlegne."

- Jonathan E. Schoeff, MD, FACS

Avanceret MIS-teknik

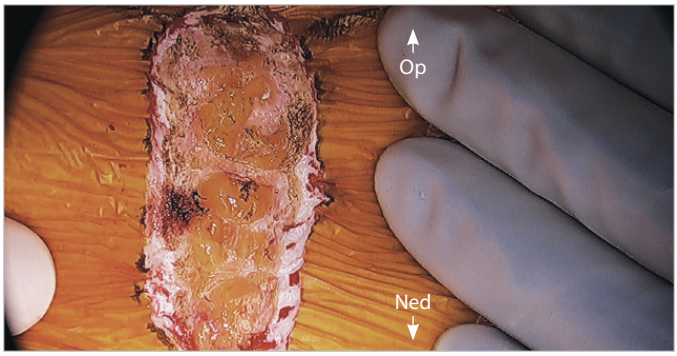

Trin A: Snit

En kniv bruges til at foretage et snit i huden, som regel mellem 4-6 cm i længde. Det er orienteret tværgående for de fleste enkeltniveau-fusioner af L5/S1 (bikinisnittet) og lodret for alle fusioner over L5 (L4/5, L3/4 osv.) eller fusioner over flere niveauer.

TIP: Når et allerede eksisterende ar er til stede, er foretrækkes det, at man bruger det ved snit i huden, uanset orientering.

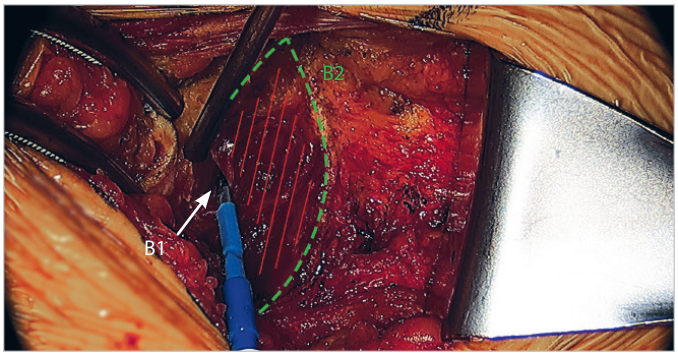

Trin B: Lav et snit i rectus-fascia (anterior rectus-skede)

Ved lodrette snit i huden: Subkutane flapper løftes, og et paramediant (oftest venstresidigt) fascialt snit laves med kauterinsation.

Ved tværgående snit i huden: Et tværgående fascialt snit laves, efterfulgt af løftning af fasciale flapper (dissektion af Pfannesteil-typen).

B1: Eksponeret rectus abdominus

B2: Fascia

BEMÆRK

Thompson Retractor leveres usteril. Se Thompson Retractor-brugsanvisningen for rengørings-, steriliserings- og plejeinstrukser samt yderligere advarsler og forholdsregler.

Avanceret MIS-teknik (Fortsat)

Trin C: Opsætning af ringramme som vist i den separate brugervejledning til anteriort lumbalt ringsystem

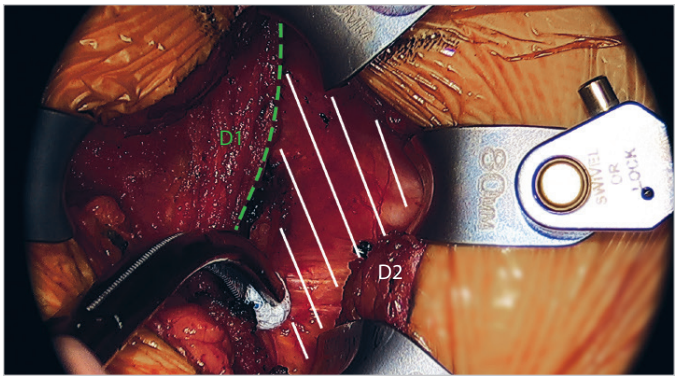

Trin D: Mobiliser og tilbagetræk rectus

Ved lodrette hud- og fascialsnit: Midtlinjetilslutninger af rectus abdominus-musklen udløses, og musklen trækkes tilbage lateralt.

Ved tværgående snit: Musklen mobiliseres ved midtlinjen. Musklen trækkes derefter tilbage lateralt.

D1: Anterior rectus-skede

D2: Posterior rectus-skede

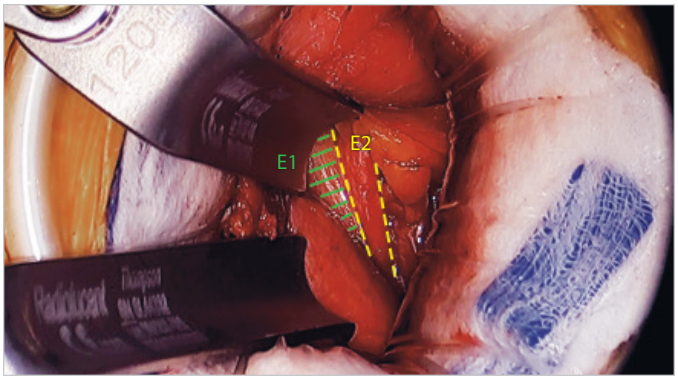

Trin E: Mobiliser peritoneum og urinleder

Bughulen mobiliseres direkte fra den tværgående abdominale væg og trækkes medialt tilbage.

Urinlederen identificeres, mobiliseres og tilbagetrækkes også sammen med bughulen.

E1: Peritoneum

E2: Urinleder

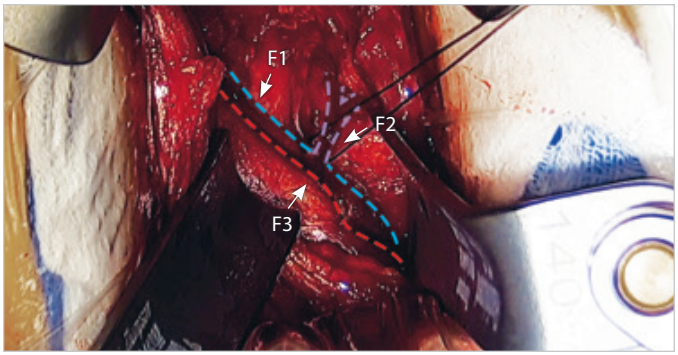

Trin F: Mobiliser og tilbagetræk bloskar

Blodkarrene mobiliseres trækkes tilbage. Under eksponering af L4/5 eller derover udføres dissektion typisk langs den laterale del af blodkarrene, mens dissektion af L5/S1-området typisk udføres medialt for iliaca-karrene. Segmenterede perforatorer ligeres.

F1: Venstre vena iliaca communis

F2: Tidlig forgrenet iliolumbal vene med silkebinding proksimalt

F3: Venstre arteria iliaca communis

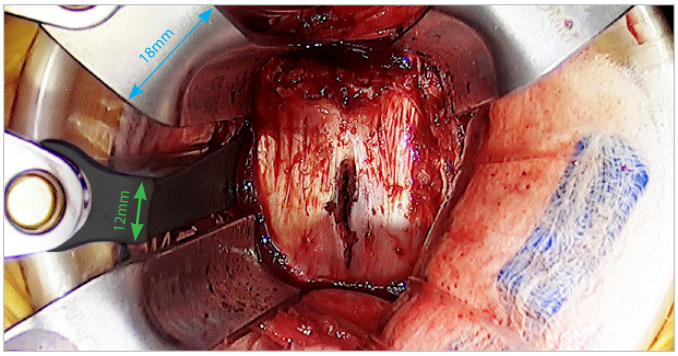

Trin G: Færdiggør rygsøjle eksponering og markér midtlinjen

Rektratorer placeres for at give midtlinjeeksponering af rygsøjlen. Midtlinjen af rygsøjlen/diskus identificeres med fluoroskopi og markeres med kauterinsation. Derefter udføres rygsøjleproceduren.

Trin H: Fjern retraktor, og luk såret

Retraktorer fjernes og blodkar, peritoneum og urinleder kan returnere til deres normale position. Omvend rækkefølgen af placeringer for at tjekke vaskulaturen, derefter bløddelenes struktur. Såret lukkes derefter ved hjælp af kirurgens fortrukne metode.

Spørgsmål eller yderligere oplysninger:
+1 231 922 0177

Rev C
060221
ttjesalr-da

Uncompromised Exposure

BESØG OS ONLINE: THOMPSONSURGICAL.COM

Thompson SURGICAL INSTRUMENTS
10341 East Cherry Bend Road
Traverse City, Michigan 49684
telefon: +1 231 922 0177
fax: +1 231 922 0174
thompsonsurgical.com

EC REP Emergo Europe
Prinsessegracht 20
2514 AP Haag
HOLLAND

© 2021 Thompson Surgical Instruments, Inc.

® S-Lock®, PLA® og "T Circle"-logomærket er registrerede varemærker tilhørende Thompson Surgical Instruments, Inc.
Patenter: trpat.com
Bemærk: Da vi konstant stræber efter at levere de bedst mulige produkter, kan nogle af billederne i dette dokument se lidt anderledes ud end det modtagne produkt.

Mange variabler som f.eks. patientanatomi, patologi og operationsteknikker kan indvirke på resultatet af indgrebet. Valg af patient, produkt og indgreb er udelukkende lægens ansvar. Informationen givet i Thompson-teknikken for avanceret MIS ALIF-adgang er til uddannelsesmæssige formål og skal ikke bruges som medicinsk råd. Thompson-teknikken er beregnet til sundhedspersoner, ikke patienter.

CE 0297

Made In USA