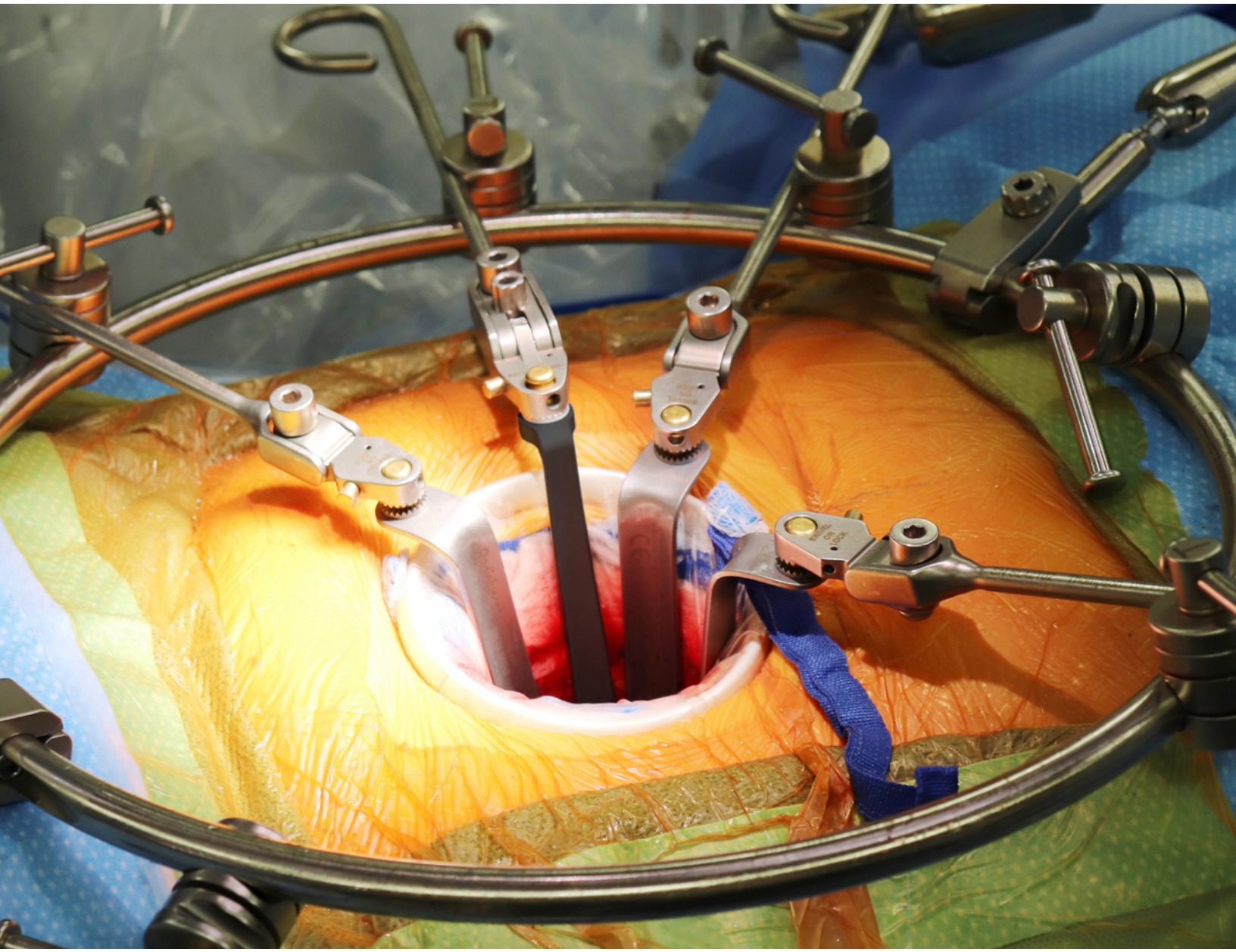

Operationsanleitungen von Thompson:

ERWEITERTER MIS-ALIF-ZUGANG

„Das anteriore lumbale Ringsystem von Thompson bietet eine einfache, sichere und intuitive Plattform für das einheitliche Freilegen der Mittellinie der Wirbelsäule bei minimaler Inzisionsgröße und gleichzeitiger maximaler Exposition der anterioren Wirbelsäule."

- Jonathan E. Schoeff, MD, FACS

Jonathan E. Schoeff, MD, FACS

Dr. Schoeff ist staatlich geprüfter Facharzt für Allgemeinchirurgie und hat seine Facharztausbildung an der University of Cincinnati absolviert. Seine chirurgische Praxis führt er in Denver im US-Bundesstaat Colorado. Er ist auf anteriore Wirbelsäulenexposition, thorakolumbale, thorakale und komplexe zervikale Revisionschirurgie spezialisiert. In diesem Bereich mit zunehmend spezialisierter Versorgung konnte er mit seinem Praxis-Schwerpunkt auf Wirbelsäulenexposition signifikante Fortschritte in minimalinvasiven Ansätzen für die anteriore Wirbelsäule erzielen.

Als Vordenker, Ausbilder und Pionier bildete sein Verständnis des anterioren Wirbelsäulenraums und der Notwendigkeit einer sicheren, effektiven und effizienten Freilegung der Mittellinie der Wirbelsäule die Grundlage für die Zusammenarbeit mit Thompson Retractor, dem Marktführer im Design chirurgischer Retraktoren. Diese Zusammenarbeit, die im anterioren lumbalen Ringsystem von Thompson gipfelte, ist eine bedeutende Weiterentwicklung des traditionellen Ringrahmen-Retraktors, mit dem Ziel, die Aufstandsfläche des Retraktors zu minimieren und gleichzeitig die Exposition der Wirbelsäule zu maximieren – all dies durch kleine Hautinzisionen mit begrenztem Gewebetrauma.

„Die Retraktoren von Thompson sind der Konkurrenz in jeder Hinsicht überlegen."

- Jonathan E. Schoeff, MD, FACS

Erweiterte MIS-Operationstechnik

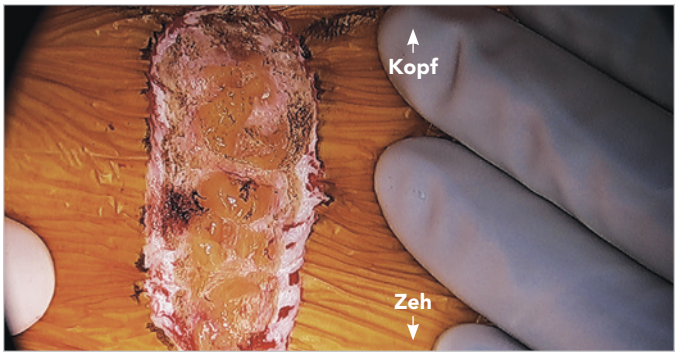

Schritt A: Inzision

Mit einem Skalpell wird eine Hautinzision vorgenommen – in der Regel zwischen 4 bis 6 cm lang. Sie wird bei den meisten einstufigen Fusionen auf L5/S1 (Bikini-Schnitt) transversal und bei allen Fusionen über L5 (L4/5, L3/4 usw.) oder bei mehrstufigen Fusionen vertikal ausgerichtet.

TIPP: Ist bereits eine Narbe vorhanden, ist die Hautinzision, ungeachtet der Ausrichtung, bevorzugt über die Narbe vorzunehmen.

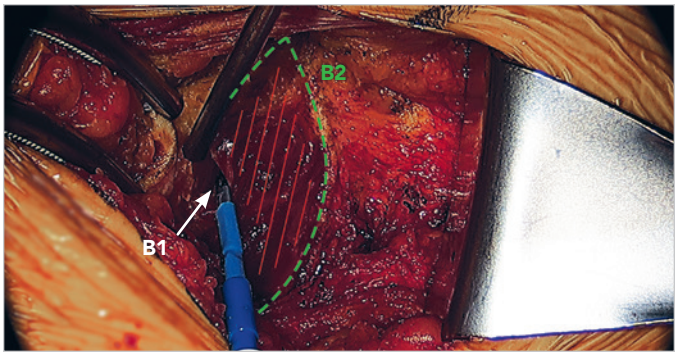

Schritt B: Inzision der Rektusscheide

Vertikale Hautinzisionen: Subkutane Lappen werden angehoben, und ein paramedianer (in der Regel linksseitiger) Einschnitt der Faszie wird mittels Kauterschlinge vorgenommen.

Für transversale Hautinzisionen: Ein transversaler Einschnitt der Faszie wird vorgenommen, anschließend werden die Faszienlappen angehoben (Inzision nach Pfannenstiel).

B1: Exponierter Musculus rectus abdominis

B2: Faszie

HINWEIS

Der Thompson Retractor wird unsteril geliefert. Anweisungen für Reinigung, Sterilisation und Pflege sowie zusätzliche Warn- und Vorsichtshinweise sind der Gebrauchsanweisung von Thompson Retractor zu entnehmen.

Erweiterte MIS-Technik (Fortsetzung)

Schritt C: Ringrahmen wie im separaten Benutzerhandbuch für den anterioren lumbalen Ring vorbereiten

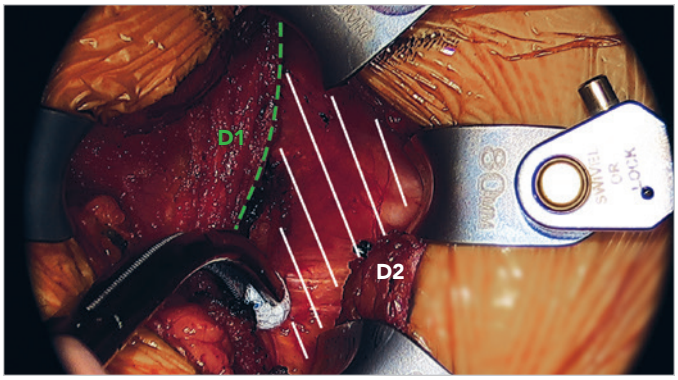

Schritt D: Rektus mobilisieren und retrahieren

Bei vertikalen Haut- und Faszienschnitten: Die Mittellinienansätze des Musculus rectus abdominis werden gelöst, und der Muskel wird seitlich retrahiert.

Für transversale Inzisionen: Der Muskel wird in der Mittellinie mobilisiert. Anschließend wird der Muskel lateral retrahiert.

D1: Anteriore Rektusscheide

D2: Posteriore Rektusscheide

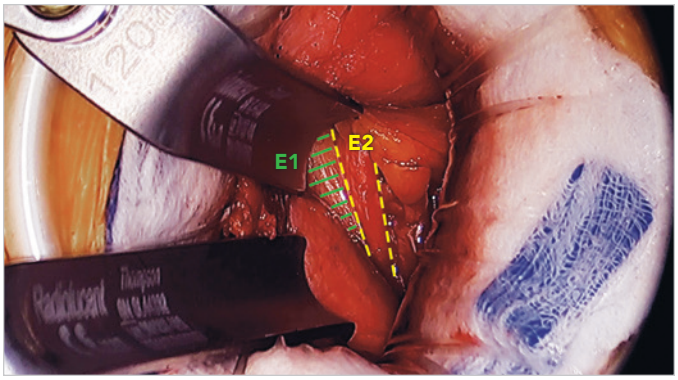

Schritt E: Peritoneum und Harnleiter mobilisieren

Der Bauchfellsack wird stumpf aus der seitlichen Bauchdecke mobilisiert und medial retrahiert.

Der Harnleiter wird neben dem Bauchfellsack ebenfalls identifiziert, mobilisiert und retrahiert.

E1: Peritoneum

E2: Harnleiter

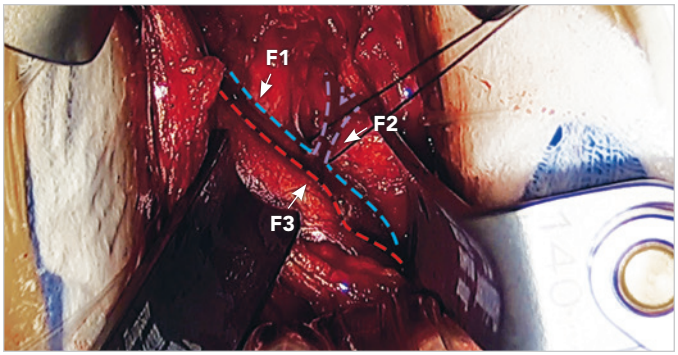

Schritt F: Gefäße mobilisieren und retrahieren

Die Gefäße werden mobilisiert und retrahiert. Während der Exposition von L4/5 oder darüber wird die Dissektion typischerweise entlang der lateralen Seite der Gefäße durchgeführt, während die Dissektion des L5/S1-Raums in der Regel medial zu den Beckengefäßen erfolgt. Die Segmentperforatoren sind ligiert.

F1: Linke Vena iliaca communis

F2: Frühe Verzweigung der iliolumbalen Vene mit Seidenband proximal

F3: Linke Arteria iliaca communis

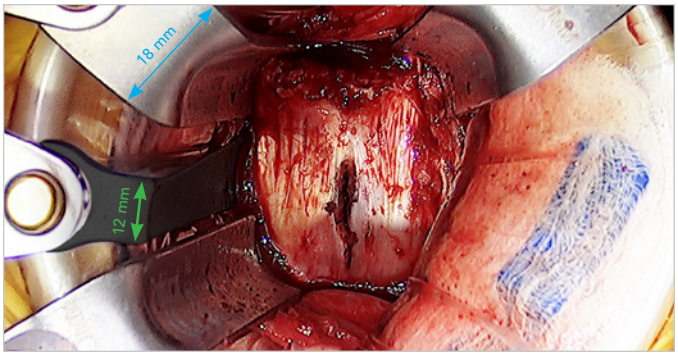

Schritt G: Exposition der Wirbelsäule abschließen und Mittellinie markieren

Die Retraktoren werden so platziert, dass sie die Mittellinie der Wirbelsäule freilegen. Die Mittellinie der Wirbelsäule/ Bandscheibe wird mittels Fluoroskopie identifiziert und mit einer Kauterschlinge markiert. Anschließend wird der Eingriff an der Wirbelsäule durchgeführt.

Schritt H: Retraktor entfernen und Wunde schließen

Die Retraktoren werden entfernt und die Blutgefäße, das Peritoneum und der Harnleiter können in ihre normale Position zurückkehren. Umgekehrte Reihenfolge der Platzierung zur Überprüfung der Vaskulatur, dann der Weichteilstrukturen. Die Wunde wird anschließend mit der vom Chirurgen bevorzugten Methode geschlossen.

Fragen oder weitere Informationen:

+1 231 922 0177

Rev C
060221
ttjesalr-de

Uncompromised Exposure

BESUCHEN SIE UNS IM INTERNET: **THOMPSONSURGICAL.COM**

Thompson SURGICAL INSTRUMENTS
10341 East Cherry Bend Road
Traverse City, Michigan 49684
Tel.: +1 231 922 0177
Fax: +1 231 922 0174
thompsonsurgical.com

EC REP **Emergo Europe**
Prinsessegracht 20
2514 AP Den Haag
NIEDERLANDE

© 2021 Thompson Surgical Instruments, Inc.

® S-Lock®, PLA® und das Logo „T im Kreis“ sind eingetragene Marken von Thompson Surgical Instruments, Inc.

Patente: trpat.com

Hinweis: Aufgrund unserer laufenden Produktverbesserung können manche Abbildungen in diesem Dokument geringfügige Abweichungen vom ausgelieferten Produkt aufweisen.

Zahlreiche Variablen wie z. B. Patientenanatomie, Pathologie und chirurgische Techniken können das Ergebnis des Eingriffs beeinflussen. Die Auswahl von Patient, Produkt und Eingriff obliegt allein der medizinischen Fachkraft. Die in der Operationsanleitung von Thompson für erweiterten MIS-ALIF-Zugang bereitgestellten Informationen dienen zu Informationszwecken und dürfen nicht als medizinischer Rat ausgelegt werden. Die Operationsanleitung von Thompson ist für medizinische Fachkräfte und nicht für Patienten bestimmt.

CE 0297

Made In USA