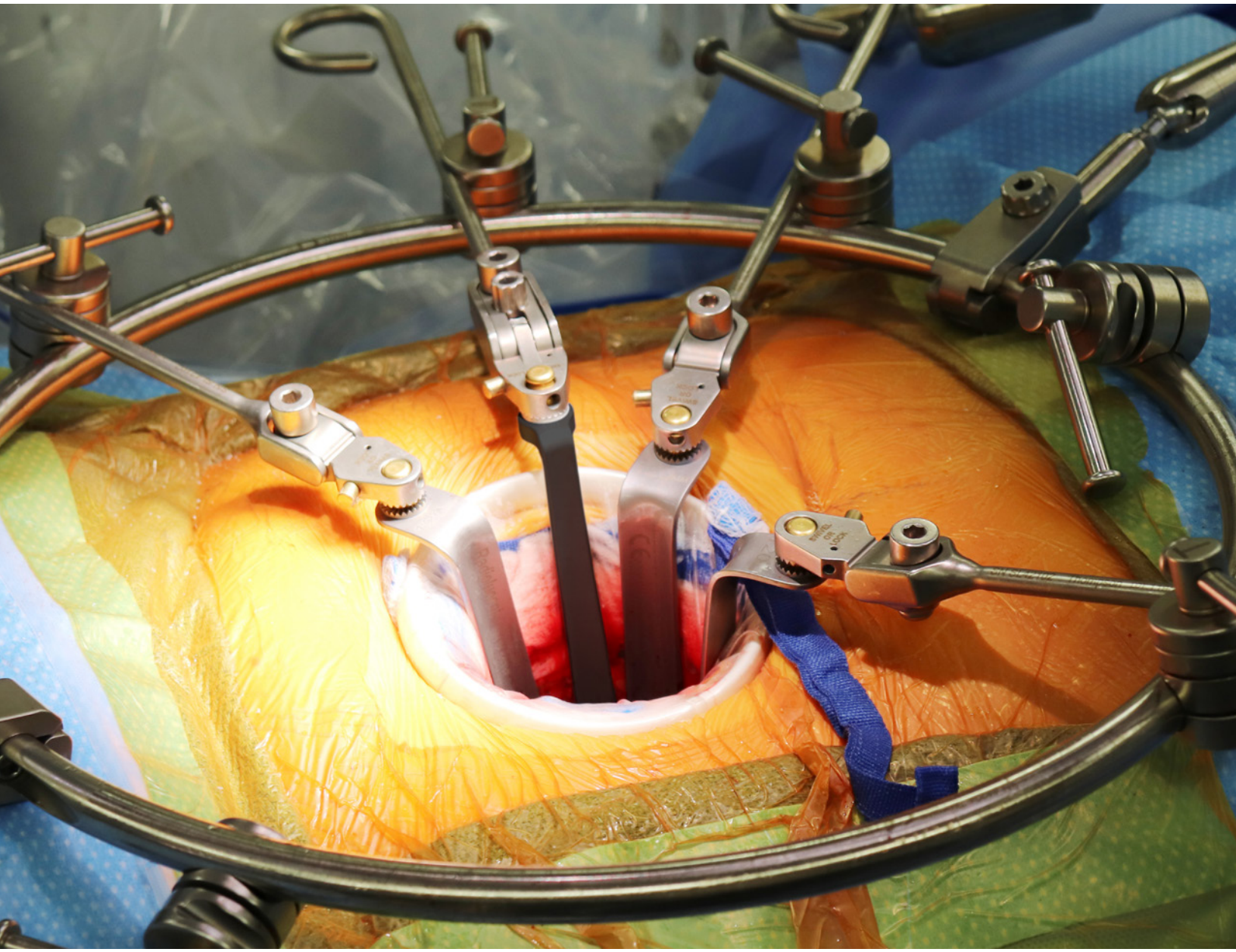

Técnicas de Thompson:

ACCESO MIS ALIF AVANZADO

"El sistema de anillo anterior lumbar de Thompson proporciona una plataforma sencilla, segura e intuitiva para lograr la exposición sistemática de la columna vertebral en la línea media con una incisión de tamaño mínimo a la vez que se consigue una exposición máxima de la columna anterior."

- Jonathan E. Schoeff, MD, FACS

Jonathan E. Schoeff, MD, FACS

El Dr. Schoeff es cirujano general certificado por el Consejo Médico, y completó su formación como residente en la Universidad de Cincinnati. Su práctica quirúrgica en Denver, CO está dedicada a la exposición de la columna anterior, incluyendo las zonas lumbar, toracolumbar, torácica y revisiones complejas de la zona cervical. En esta era donde la atención es cada vez más subespecializada, su práctica centrada en la exposición de la columna vertebral ha permitido avances significativos en las técnicas, dirigidos a abordajes mínimamente invasivos a la columna vertebral anterior.

Como líder intelectual, educador e innovador, su entendimiento del espacio vertebral anterior y de la necesidad de una exposición segura, efectiva y eficiente de la línea media de la columna vertebral aportó una base para la colaboración con el Thompson Retractor, el líder del mercado en diseño de retractores quirúrgicos. Este esfuerzo colaborativo, que culminó en el sistema de anillo lumbar anterior de Thompson, representa una importante evolución del retractor de estructura de anillo tradicional, dirigida a minimizar la huella del retractor y maximizar al mismo tiempo la exposición de la columna vertebral, todo a través de pequeñas incisiones en la piel con un traumatismo limitado a los tejidos.

"El Thompson Retractor es superior en todos los sentidos."

- Jonathan E. Schoeff, MD, FACS

Técnica MIS avanzada

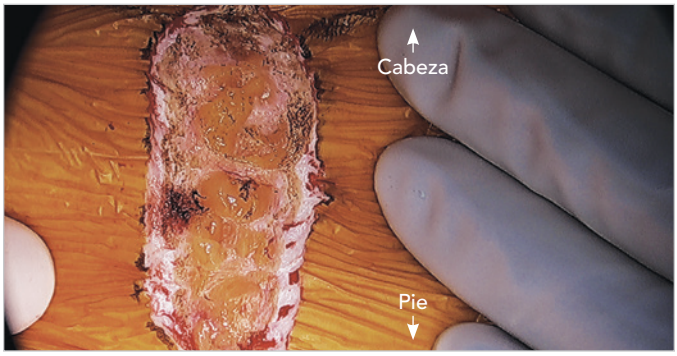

Paso A: Incisión

Se utiliza un bisturí para practicar una incisión en la piel, normalmente entre 4-6 cm de longitud. Esta se orienta transversalmente para la gran mayoría de las fusiones L5/S1 de un solo nivel (corte de bikini) y verticalmente para todas las fusiones superiores a L5 (L4/5, L3/4, etc.) o fusiones de múltiples niveles.

SUGERENCIA: Si existe una cicatriz anterior, es preferible utilizarla para la incisión en la piel, independientemente de la orientación.

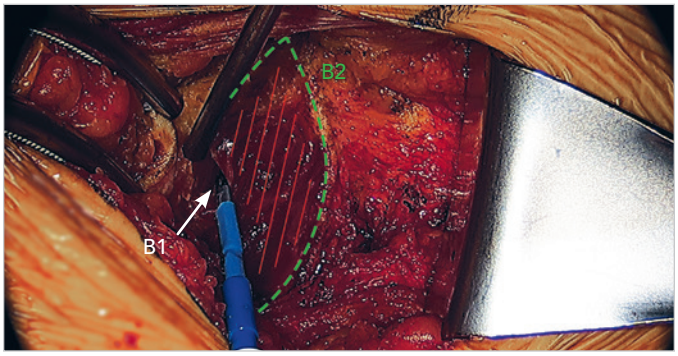

Paso B: Practicar una incisión en la fascia del recto (vaina anterior del recto)

Para incisiones verticales en la piel: Los colgajos subcutáneos se elevan y se practica una incisión fascial paramediana (mayormente del lado izquierdo) con electrocauterio.

Para incisiones transversales en la piel: Se practica una incisión fascial transversal, seguida de elevación de los colgados fasciales (disección de tipo Plannesteil).

B1: Recto abdominal expuesto

B2: Fascia

AVISO

El Thompson Retractor se suministra no estéril. Consulte las Instrucciones de uso del Thompson Retractor para las instrucciones de limpieza, esterilización y cuidado, así como las advertencias y avisos adicionales.

Técnica MIS avanzada (Continuación)

Paso C: Configurar la estructura del anillo según se muestra en el Manual de usuario independiente del anillo anterior lumbar

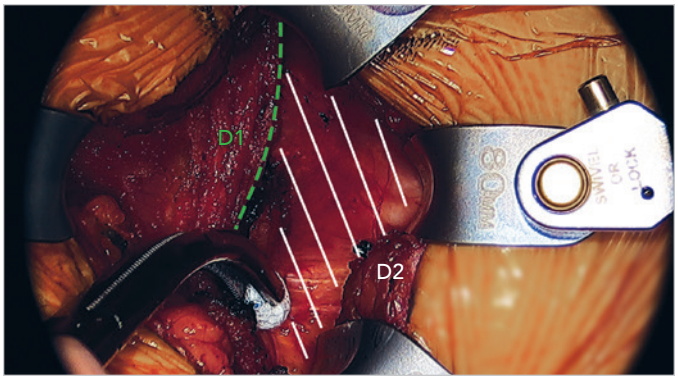

Paso D: Movilizar y retraer el recto

Para incisiones verticales en la piel y la fascia: Las sujeciones de la línea media del músculo abdominal recto se sueltan y el músculo se retrae lateralmente.

Para incisiones transversales: El músculo se moviliza en la línea media. A continuación, el músculo se retrae lateralmente.

D1: Vaina anterior del recto

D2: Vaina posterior del recto

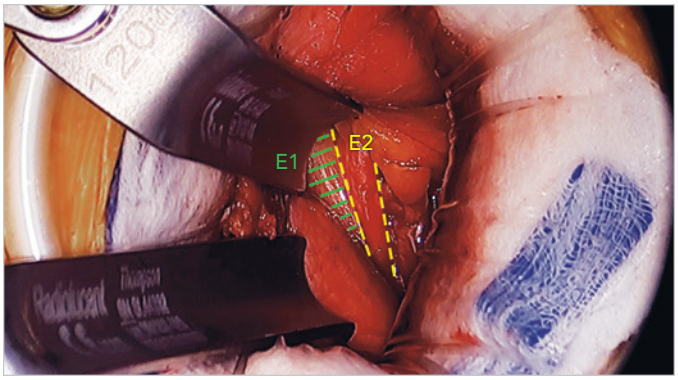

Paso E: Movilizar el peritoneo y el uréter

El saco peritoneal se moviliza directamente desde la pared abdominal lateral y se retrae medialmente.

Asimismo, el uréter se identifica, moviliza y retrae junto con el saco peritoneal.

E1: Peritoneo

E2: Uréter

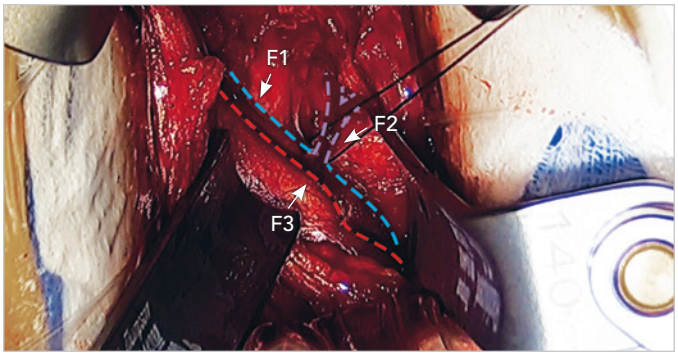

Paso F: Movilizar y retraer los vasos

Los vasos se movilizan y retraen. Durante la exposición de L4/5 o superior, la disección se realiza generalmente a lo largo de la cara lateral de los vasos, mientras que la disección del espacio L5/S1 se realiza normalmente medial a los vasos ilíacos. Los perforadores segmentarios se ligan.

F1: Vena ilíaca primitiva izquierda

F2: Vena iliolumbar con ramificación temprana con nudo de seda proximal

F3: Arteria ilíaca primitiva izquierda

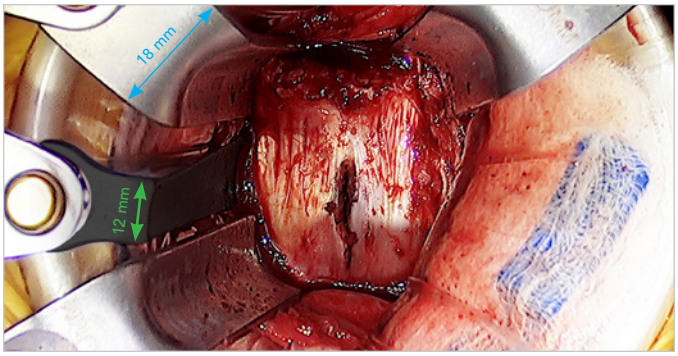

Paso G: Finalizar la exposición de la columna vertebral y marcar la línea media

Se colocan los retractores para facilitar la exposición de la línea media de la columna vertebral. La línea media de la columna/disco vertebral se identifica mediante radioscopia y se marca con el electrocauterio. A continuación, se realiza el procedimiento de la columna vertebral.

Paso H: Retirar el retractor y cerrar la herida

Los retractores se retiran y se deja que los vasos sanguíneos, el peritoneo y el uréter regresen a su posición normal. Invierta la secuencia de colocación para comprobar la vasculatura y luego las estructuras de tejido blando. A continuación, se cierra la herida utilizando el método preferido del cirujano.

Preguntas o información adicional:

+1 231 922 0177

Rev C
060221
ttjesalr-es

Uncompromised Exposure

VISITE NUESTRA PÁGINA WEB: **THOMPSONSURGICAL.COM**

Thompson SURGICAL INSTRUMENTS
10341 East Cherry Bend Road
Traverse City, Michigan 49684
teléfono: +1 231 922 0177
fax: +1 231 922 0174
thompsonsurgical.com

EC REP **Emergo Europe**
Prinsessegracht 20
2514 AP La Haya
PAÍSES BAJOS

© 2021 Thompson Surgical Instruments, Inc.

® S-Lock®, PLA® y la logomarca "T-Circle" son marcas comerciales registradas de Thompson Surgical Instruments, Inc.
Patentes: trpat.com

Nota: Como nos esforzamos continuamente por ofrecer los mejores productos posibles, algunas de las imágenes de este documento pueden diferir ligeramente del producto recibido.

El resultado del procedimiento puede depender de muchas variables, como las características anatómicas del paciente, la afección y las técnicas quirúrgicas. La selección del paciente, del producto y del procedimiento es una responsabilidad exclusiva del profesional médico. La información proporcionada en la Técnica de Thompson para el acceso ALIF MIS avanzado es para fines educativos y no deberá utilizarse como consejo médico. La técnica de Thompson está concebida para los profesionales médicos, no para los pacientes.

CE 0297

Made In USA