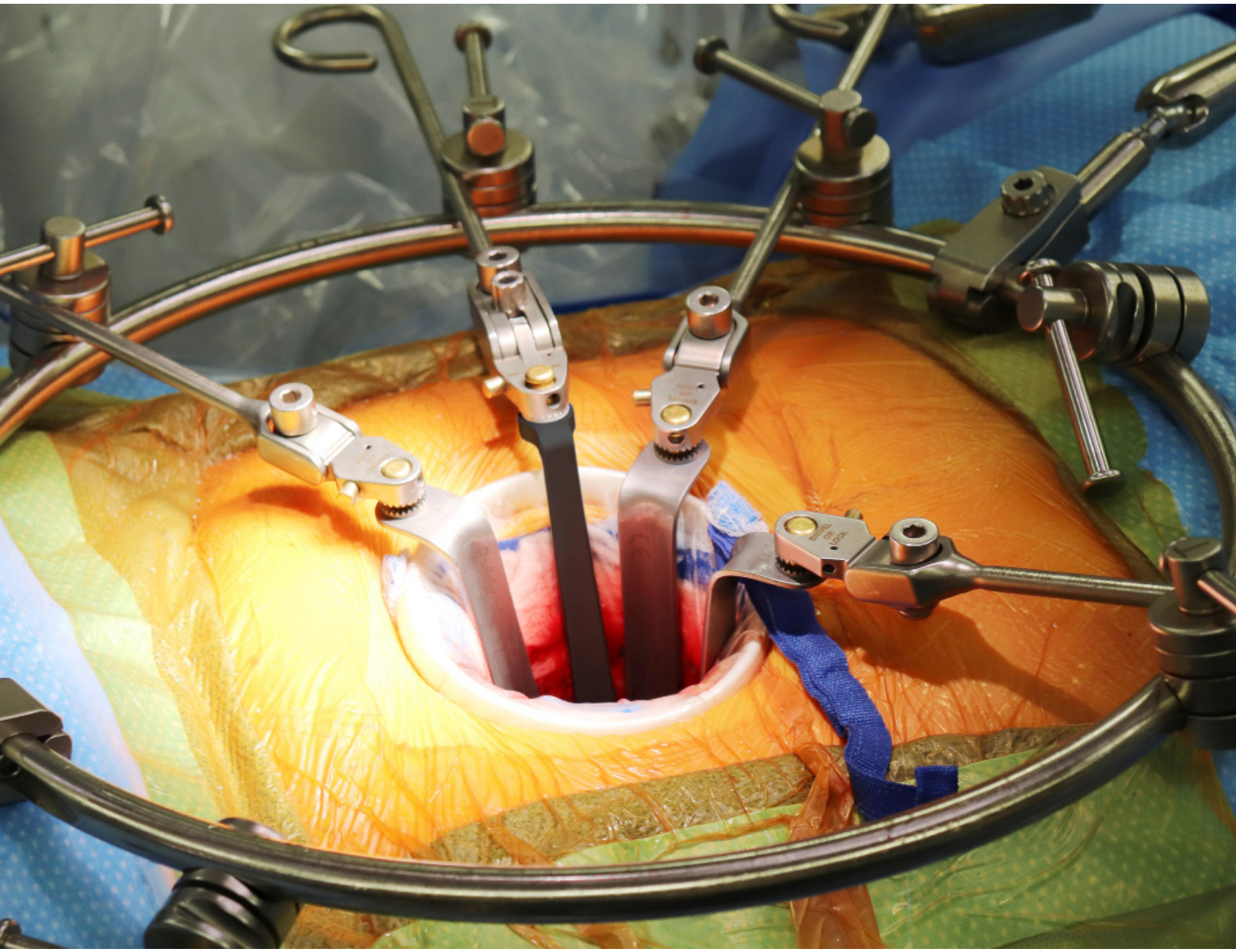

Thompsoni meetodid:

TÄIUSTATUD JUURDEPÄÄS MIS ALIF

„Thompsoni anterioorne lumbaarne rõngasüsteem pakub lihtsat, turvalist ja intuitiivset platvormi, et saavutada püsiv lülisamba keskjoone eksponeeritus, kasutades minimaalset sisselõike suurust, tagades samal ajal anterioorse lülisamba maksimaalse eksponeerituse."

– Jonathan E. Schoeff, MD, FACS

Jonathan E. Schoeff, MD, FACS

Dr. Schoeff on diplomeeritud üldkirurg, kes on lõpetanud residentuurikoolituse Cincinnati ülikoolis. Tema Denveris Colorado osariigis asuv kirurgiapraksis on pühendatud selgroo anterioorse osa, sealhulgas nimme-, rindkere-nimme-, rindkere- ja komplekssetele kaelaosa revisioonidele. Selles üha enam subspetsialiseerunud erialade ajastul on tema praktika keskendumine selgroole võimaldanud märkimisväärset edasiminekut minimaalselt invasiivsete anterioorse selgroo meetodite valdkonnas.

Arvamusliidri, koolitaja ja uuendajana lõi tema arusaam selgroo anterioorsest osast ning vajadusest selgroo keskosa ohutu, efektiivse ja tõhusa eskpositsiooni järele aluse koostööks kirurgiliste retraktorite disaini turuliidri Thompsoni ja selle retraktoritega. See ühistegevus, mis kulmineerus Thompsoni anterioorse lumbaarse rõngasüsteemiga, kujutab endast traditsioonilise rõngasraamiga retraktori märkimisväärset arengut, mille eesmärk on vähendada retraktori kokkupuuteala, maksimeerides samal ajal selgroo ekspositsiooni väikeste piiratud koetraumat tekitavate naha sisselõigete kaudu.

„Retraktorid Thompson Retractors on igas mõttes, kujus ja vormis parimad.“

– Jonathan E. Schoeff, MD, FACS

Täiustatud MIS-meetod

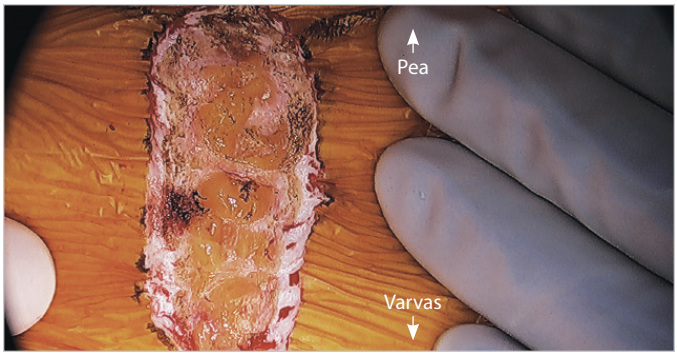

Samm A: lõige

Naha sisselõike tegemiseks kasutatakse nuga, mis on tavaliselt 4–6 cm pikk. See suunatakse risti enamiku ühetasandiliste L5/S1 fusioonide (bikiinilõige) ja vertikaalselt kõigi L5 kohal olevate fusioonide (L4/5, L3/4 jne) või mis tahes mitmetasandiliste fusioonide korral.

NÕUANNE: Olemasoleva armi korral on eelistatud selle kasutamine naha sisselõikamiseks, olenemata orientatsioonist.

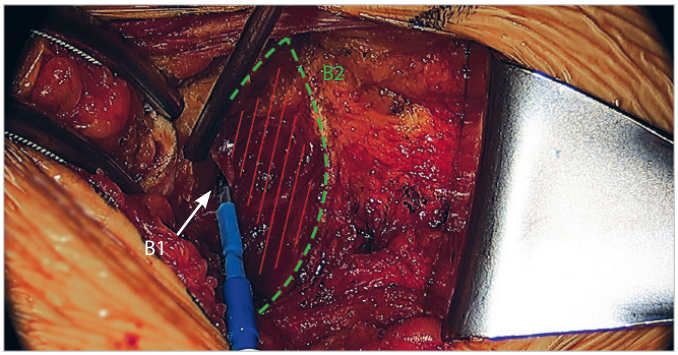

Samm B: lõigake sirglihase fastsiat (anterioorne sirglihase tupp)

Naha vertikaalsete sisselõigete korral: subkutaansed lapid eleveeritakse ja paramediaalne (kõige sagedamini vasakpoolne) fastsia sisselõige tehakse kauteriga.

Naha põiki sisselõigete korral: fastsiasse tehakse põiki lõige, millele järgneb fastsia lappide elevatsioon (Pfannesteili tüüpi dissektsioon).

B1: Eksponeeritud kõhu sirglihas

B2: Fastsia

TÄHELEPANU

Thompson Retractor tarnitakse mittesteriilselt. Puhastamis-, steriliseerimis- ja hooldamisjuhiseid ning lisahoiatusi ja ettevaatusabinõusid leiate seadme Thompson Retractor kasutusjuhendist.

Täiustatud MIS-meetod (Jätkub)

Samm C: Seadke üles rõngasraam, nagu on näidatud iseseisvas anterioorse lumbaarse rõnga kasutusjuhendis

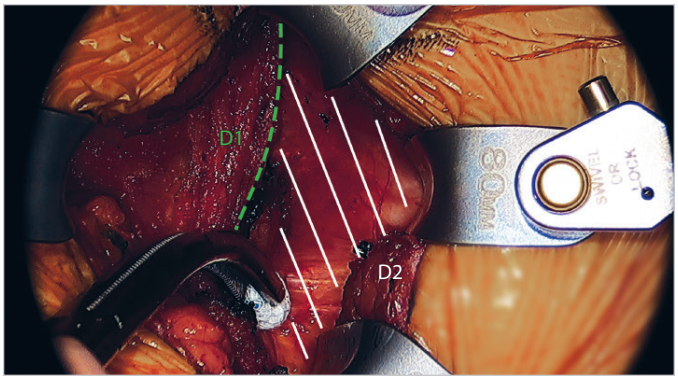

Samm D: Mobiliseerige ja tõmmake sirglihas tagasi

Vertikaalse naha- ja fastsiaalse sisselõike korral: Kõhu sirglihase keskjoone kinnitused vabastatakse ja lihas tõmmatakse lateraalsele tagasi.

Põiki sisselõigete korral: Lihas mobiliseeritakse keskjoonel. Seejärel tõmmatakse lihas tagasi lateraalsele.

D1: Anterioorne sirglihase tupp

D2: Posterioorne sirglihase tupp

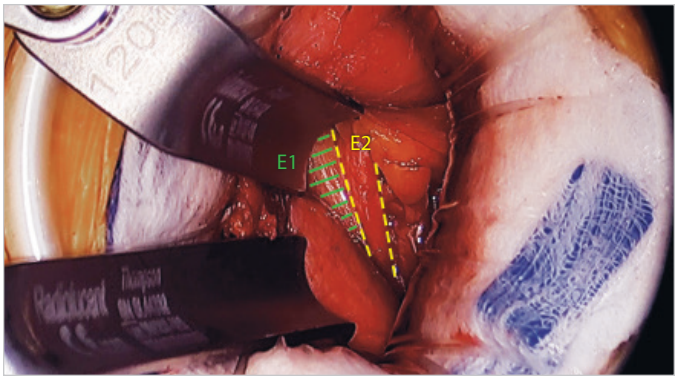

Samm E: Mobiliseerige kõhukelme ja ureeter

Kõhukelme kott mobiliseeritakse kõhu külgseinast nürilt ja tõmmatakse mediaalsele tagasi.

Samuti tuvastatakse ureeter, mis mobiliseeritakse ja tõmmatakse tagasi koos kõhukelme kotiga.

E1: Kõhukelme

E2: Ureeter

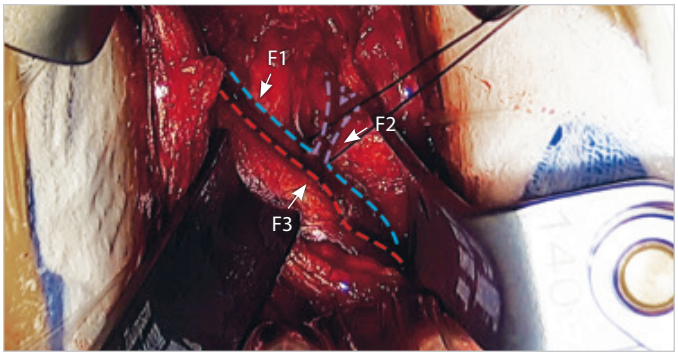

Samm F: Mobiliseerige veresooned ja tõmmake need tagasi

Veresooned tõmmatakse tagasi ja mobiliseeritakse. L4/5 või kõrgema taseme eksponeerimise ajal tehakse dissektsioon tavaliselt veresoonte lateraalselt küljelt, samal ajal kui L5/S1 ruumi dissektsioon tehakse tavaliselt niude veresoontest mediaalselt. Segmendilised perforatsioonid ligeeritakse.

F1: Vasak ühine niudeveen

F2: Hargneva iliolumbarveeni algusosa siidisidemega proksimaalselt

F3: Vasak ühine niudearter

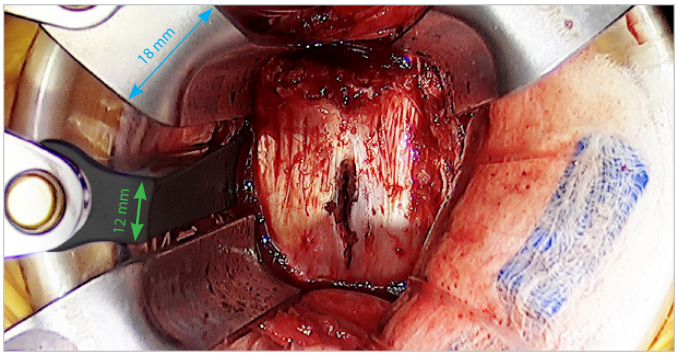

Samm G: Lõpetage lülisamba eksponeerimine ja märkige keskjoon

Keskjoone lülisamba eksponeerimise tagamiseks paigutatakse retraktorid. Lülisamba/lüliketta keskjoon tuvastatakse fluoroskoopia abil ja tähistatakse kauteriga. Seejärel tehakse lülisamba protseduur.

Samm H: Eemaldage retraktor ja sulgege haav

Retraktorid eemaldatakse ning veresoontel, kõhukelmel ja ureetril lastakse naasta oma tavapärasesse asendisse. Käige paigaldusjärjekord tagurpidi läbi, et kontrollida veresoonte ja seejärel pehmete kudede struktuure. Seejärel suletakse haav kirurgi eelistatud meetodil.

Küsimused või lisateave:
+1 231 922 0177

Red C
060221
ttjesalr-et

Uncompromised Exposure

KÜLASTAGE MEIE VEEBISAITI: THOMPSONSURGICAL.COM

Thompson SURGICAL INSTRUMENTS
10341 East Cherry Bend Road
Traverse City, Michigan 49684
telefon: +1 231 922 0177
faks: +1 231 922 0174
thompsonsurgical.com

EC REP Emergo Europe
Prinsessegracht 20
2514 AP The Hague
MADALMAAD

© 2021 Thompson Surgical Instruments, Inc.

® S-Lock® ®, PLA® ja tootemargi „T Circle" logo on ettevõtte Thompson Surgical Instruments Inc. registreeritud kaubamärgid.

Patendid: trpat.com

Märkus: Kuna töötame pidevalt parimate võimalike toodete pakkumise nimel, võivad mõned siinse dokumendi illustratsioonid veidi teie saadud tootest erineda.

Protseduuri tulemust mõjutavad mitmed muutujad, näiteks patsiendi anatoomia, patoloogia ja kirurgilised meetodid. Patsiendi, toote ja valitud meetodi eest vastutab ainuisikuliselt meditsiinitöötaja. Thompsoni meetodis täiustatud juurdepääsuks MIS ALIF esitatud teave on mõeldud hariduslikeks eesmärkideks ja seda ei tohi kasutada meditsiinilise nõustamisena. Thompsoni meetod on mõeldud meditsiinitöötajatele, mitte patsientidele.

CE 0297

Made In USA