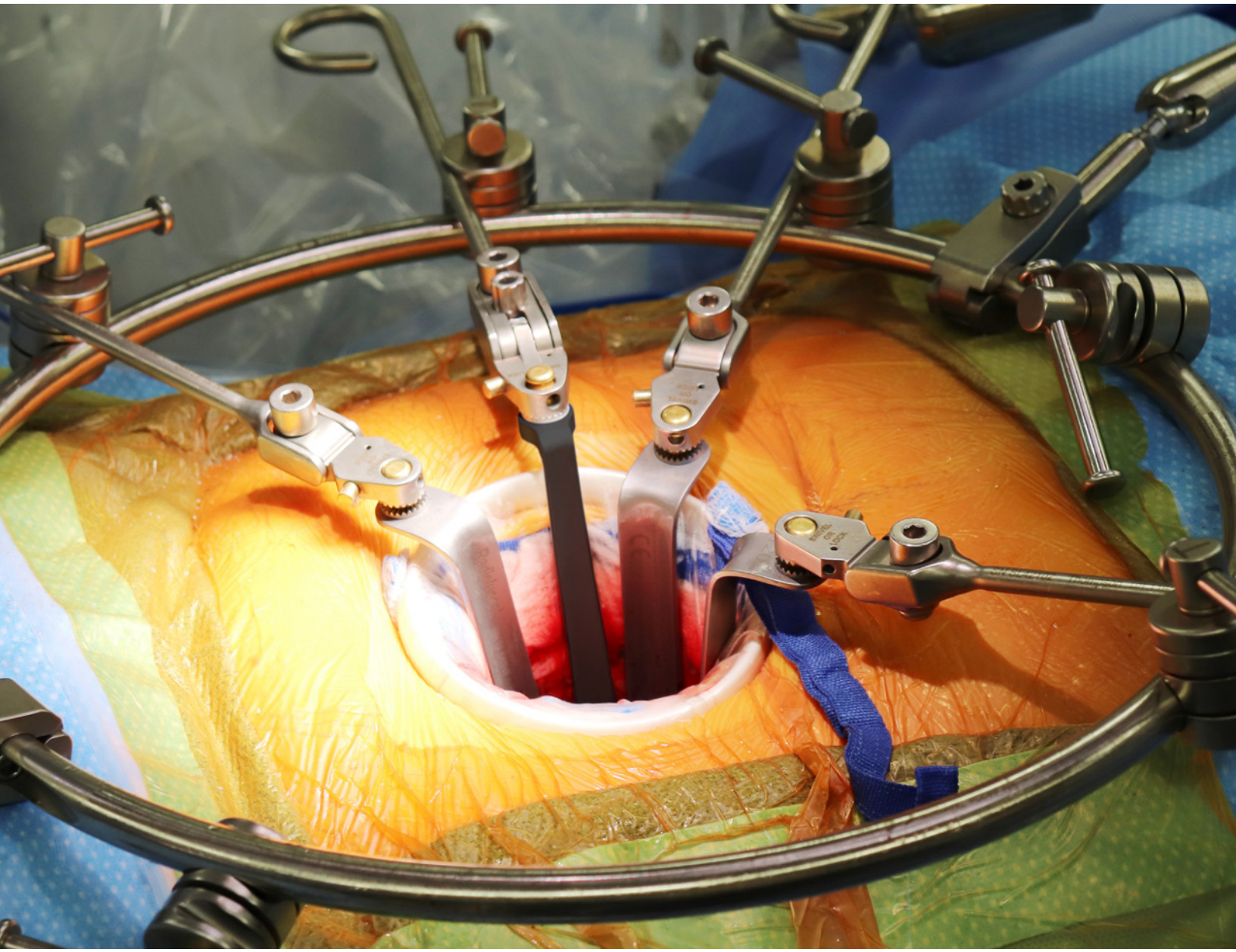

Techniques Thompson :

ACCÈS MIS ALIF AVANCÉ

« Le système à anneau pour abord antérieur du rachis lombaire Thompson fournit une plateforme simple, sûre et intuitive pour une exposition cohérente de la ligne médiane du rachis avec une incision de taille minimale, tout en offrant une exposition antérieure maximale du rachis. »

- Jonathan E. Schoeff, MD, FACS

Jonathan E. Schoeff, MD, FACS

Le Dr Schoeff est un chirurgien généraliste certifié, qui a terminé son résidanat à l'Université de Cincinnati. Son cabinet de chirurgie, établi à Denver, CO, est dédié à l'exposition antérieure du rachis, notamment la région lombaire, thoracolombaire et thoracique, et à la révision cervicale complexe. À cette ère de soins de plus en plus spécialisés, la spécialité de son cabinet dans l'exposition rachidienne a permis de faire progresser significativement les techniques axées sur les abords minimalement invasifs du rachis antérieur.

En tant que leader d'opinion, éducateur et innovateur, sa connaissance de l'espace rachidien antérieur et du besoin d'une exposition sûre, efficace et efficiente de la ligne médiane du rachis a fourni une base pour la collaboration avec Thompson retractors, le leader du marché dans la conception d'écarteurs chirurgicaux. Cet effort de collaboration, qui a abouti au développement du système à anneau pour abord antérieur du rachis lombaire Thompson, représente une évolution considérable de l'écarteur à anneau traditionnel, visant à minimiser l'empreinte de l'écarteur tout en maximisant l'exposition rachidienne, le tout à travers de petites incisions avec un traumatisme minimal des tissus.

« Les Thompson Retractors sont supérieurs à tous égards. »

- Jonathan E. Schoeff, MD, FACS

Technique MIS avancée

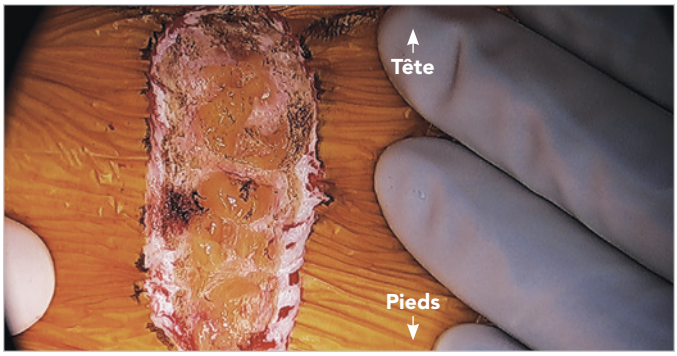

Étape A : Incision

Un bistouri est utilisé pour pratiquer une incision cutanée mesurant généralement entre 4 et 6 cm de long. Celle-ci est transversale pour la grande majorité de fusions L5/S1 de niveau unique (incision « Bikini ») et verticale pour toutes les fusions au-dessus de la L5 (L4/5, L3/4, etc.) ou toutes les fusions de niveaux multiples.

CONSEIL : Si une cicatrice préexistante est présente, il est préférable de l'utiliser pour l'incision de la peau, quelle que soit son orientation.

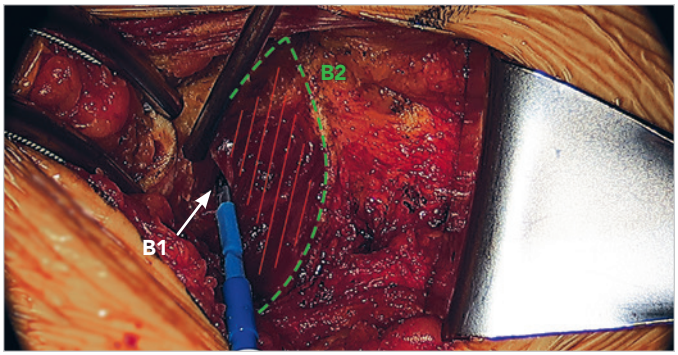

Étape B : Incision du fascia du droit (gaine antérieure du droit)

Pour les incisions verticales de la peau : Les volets sous-cutanés sont relevés et une incision fasciale paramédiane (le plus souvent du côté gauche) est effectuée par cautérisation.

Pour les incisions transversales de la peau : Une incision fasciale transversale est pratiquée, suivie par le relevage des volets fasciaux (dissection de type Pfannesteil).

B1 : Grand droit exposé

B2 : Fascia

REMARQUE

Le Thompson Retractor est fourni non stérile. Se reporter au mode d'emploi du Thompson Retractor pour les instructions de nettoyage, de stérilisation et d'entretien, ainsi que pour les avertissements et précautions supplémentaires.

Technique MIS avancée (Suite)

Étape C : Mettre en place l'anneau comme illustré dans le manuel d'utilisation de l'anneau lombaire antérieur séparé

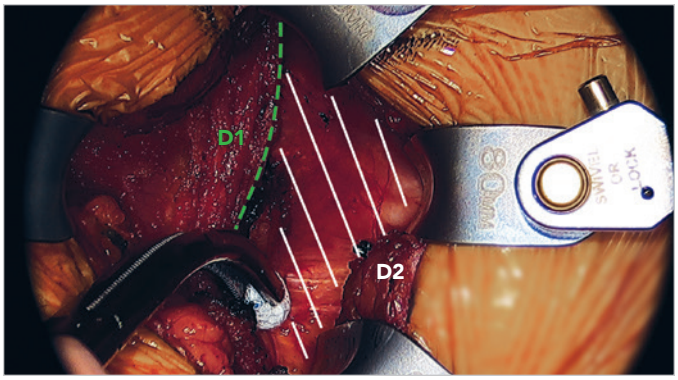

Étape D : Mobiliser et écarter le droit

Pour les incisions verticales de la peau et fasciales : Les attaches médianes du muscle abdominal droit sont libérées et le muscle est écarté latéralement.

Pour les incisions transversales : Le muscle est mobilisé au niveau de la ligne médiane. Le muscle est ensuite écarté latéralement.

D1 : Gaine antérieure du droit
D2 : Gaine postérieure du droit

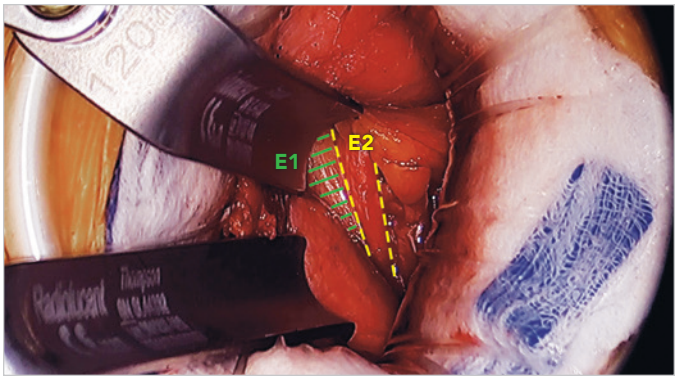

Étape E : Mobiliser le péritoine et l'urètre

Le sac péritonéal est carrément mobilisé de la paroi abdominale latérale et écarté médialement.

L'uretère est également identifié, mobilisé et écarté avec le sac péritonéal.

E1 : Péritoine
E2 : Uretère

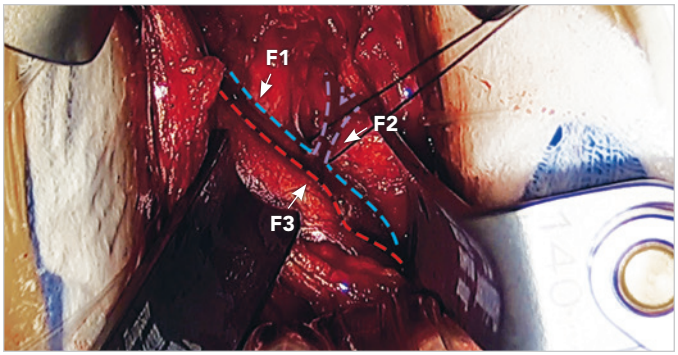

Étape F : Mobiliser et écarter les vaisseaux

Les vaisseaux sont mobilisés et écartés. Pendant l'exposition de L4/5 ou au-dessus, la dissection est généralement effectuée selon l'aspect latéral des vaisseaux, alors que la dissection de l'espace L5/S1 est généralement effectuée médialement par rapport aux vaisseaux iliaques. Les perforateurs segmentaux sont ligaturés.

F1 : Veine iliaque commune gauche
F2 : Branchement précoce de la veine iliolombaire avec une attache en soie proximale
F3 : Artère iliaque commune gauche

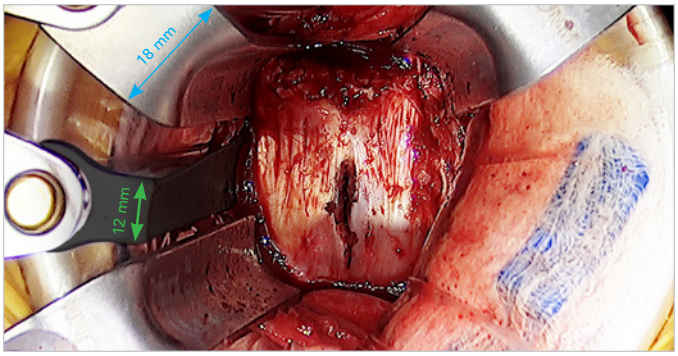

Étape G : Finaliser l'exposition rachidienne et marquer la ligne médiane

Les écarteurs sont placés pour fournir une exposition de la ligne médiane du rachis. La ligne médiane du rachis/disque est identifiée par fluoroscopie et marquée par cautérisation. La procédure rachidienne est ensuite pratiquée.

Étape H : Retirer l'écarteur et fermer la plaie

Les écarteurs sont retirés et les vaisseaux sanguins, le péritoine et l'uretère peuvent retourner à leur position normale. Inverser l'ordre du positionnement pour vérifier la vascularisation, puis les structures de tissus mous. La plaie est ensuite refermée selon la méthode préférée du chirurgien.

Pour toute question ou information complémentaire :

+1 231 922 0177

Rév C
060221
ttjesalr-fr

Uncompromised Exposure

VISITEZ NOTRE SITE : **THOMPSONSURGICAL.COM**

Thompson SURGICAL INSTRUMENTS
10341 East Cherry Bend Road
Traverse City, Michigan 49684
téléphone : +1 231 922 0177
fax : +1 231 922 0174
thompsonsurgical.com

EC REP **Emergo Europe**
Prinsessegracht 20
2514 AP La Haye
PAYS-BAS

© 2021 Thompson Surgical Instruments, Inc.

® S-Lock®, PLA® et le logo représentant un T dans un cercle sont des marques déposées de Thompson Surgical Instruments, Inc.
Brevets : trpat.com

Remarque : Comme nous nous efforçons continuellement de fournir les meilleurs produits possibles, certaines images de ce document peuvent sembler légèrement différentes du produit reçu.

De nombreuses variables telles que l'anatomie du patient, la pathologie et les techniques chirurgicales peuvent influencer le résultat de l'intervention. Le choix du patient, du produit et de la procédure relève de l'entière responsabilité du professionnel de la santé. Les informations fournies dans la technique Thompson pour l'accès MIS ALIF avancé sont uniquement fournies à des fins de formation et ne sont pas destinées à servir de conseil médical. La technique Thompson est destinée aux professionnels de santé, pas aux patients.

CE 0297

Made In USA