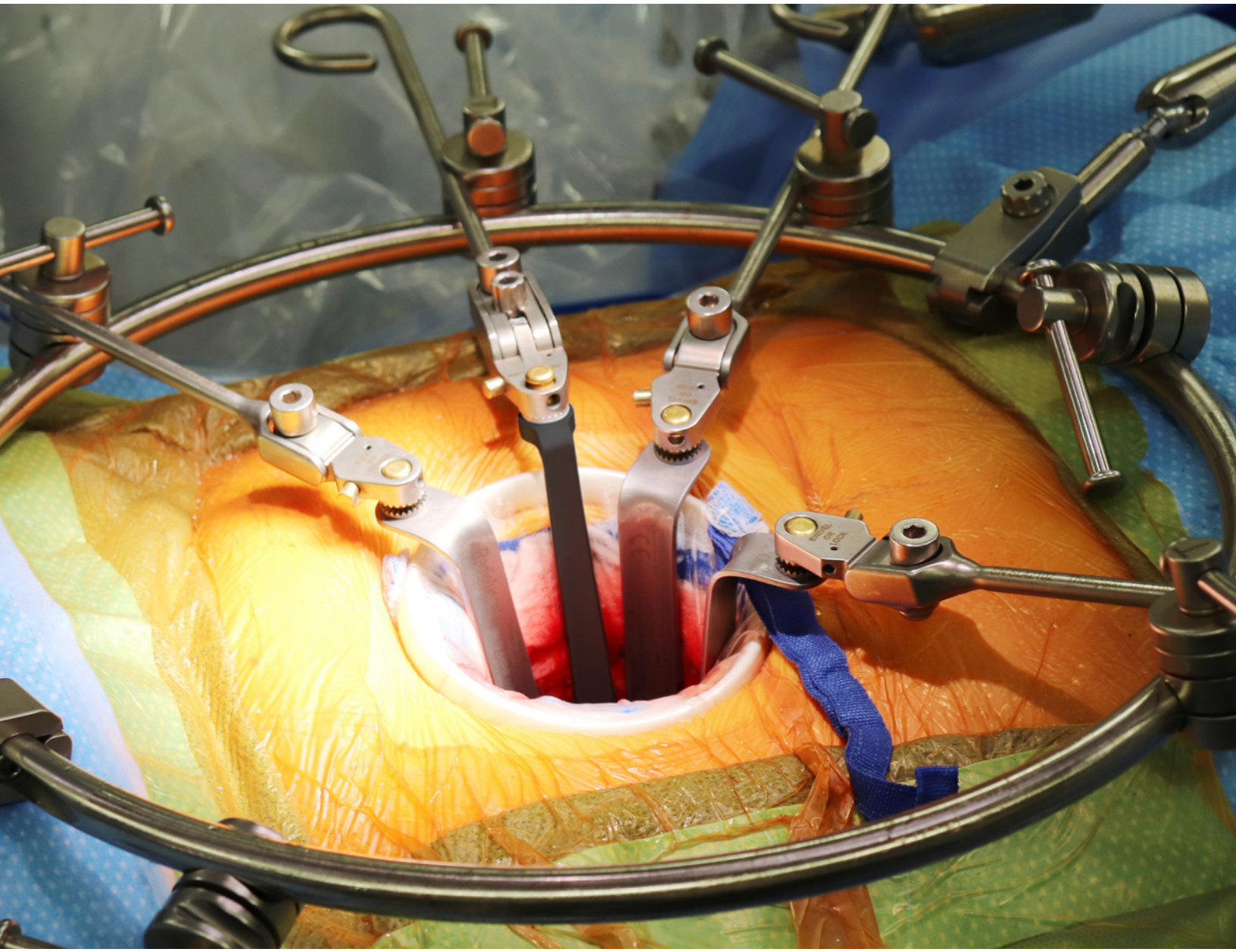

Tecniche Thompson:

ACCESSO MIS ALIF AVANZATO

"Il sistema con anello lombare anteriore Thompson offre una piattaforma semplice, sicura e intuitiva che consente di ottenere un'esposizione uniforme lungo la linea vertebrale mediana, con un'incisione minima e la massima esposizione del rachide anteriore."

- Jonathan E. Schoeff, MD, FACS

Jonathan E. Schoeff, MD, FACS

Il dott. Schoeff è un chirurgo generale abilitato che ha conseguito la specializzazione all'Università di Cincinnati. Il suo ambulatorio chirurgico di Denver, nel Colorado, è dedicato agli interventi di esposizione vertebrale anteriore, e più precisamente del rachide lombare, toracolombare, toracico e complessi interventi di revisione cervicale. In quest'era di cure sempre più specialistiche, l'orientamento del suo studio verso l'esposizione vertebrale ha consentito significativi progressi nelle tecniche, tesi agli approcci minimamente invasivi al rachide anteriore.

In veste di leader di pensiero, formatore e innovatore, e in virtù delle sue conoscenze della regione del rachide anteriore e della necessità di un'esposizione vertebrale sicura, efficace ed efficiente sulla linea mediana, ha contribuito allo sviluppo dei Thompson Retractor, dall'azienda leader di mercato nella progettazione di divaricatori chirurgici. Questa iniziativa, culminata nella realizzazione del sistema con anello lombare anteriore Thompson, rappresenta una significativa evoluzione del divaricatore con tradizionale telaio ad anello, mirata a ridurre al minimo l'impronta del divaricatore e massimizzare al contempo l'esposizione finale, il tutto attraverso incisioni cutanee minime e un trauma ai tessuti contenuto.

"I Thompson Retractor sono superiori da ogni punto di vista."

- Jonathan E. Schoeff, MD, FACS

Tecnica MIS avanzata

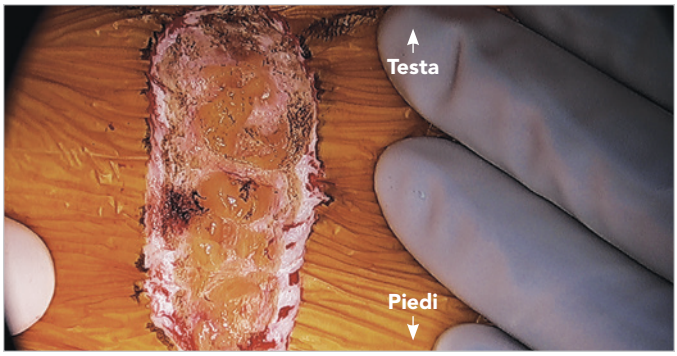

Passaggio A. Incisione

Con il bisturi si pratica un'incisione cutanea di lunghezza generalmente compresa fra 4 cm e 6 cm. Per la stragrande maggioranza delle fusioni di singolo livello L5/S1, la si orienta in direzione trasversale (taglio bikini), mentre per tutte le fusioni al di sopra della L5 (L4/5, L3/4 ecc.) o qualsiasi fusione multilivello, si segue una linea verticale.

SUGGERIMENTO: in presenza di cicatrici preesistenti, è preferibile usare questo sito per praticare l'incisione cutanea, indipendentemente dall'orientamento.

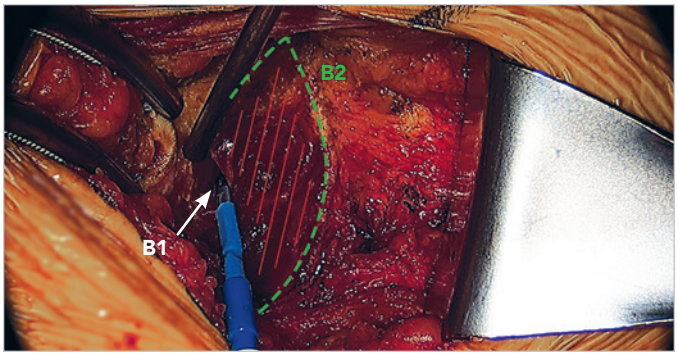

Passaggio B. Incisione della fascia del retto (guaina del retto anteriore)

Per le incisioni cutanee verticali: si sollevano i lembi sottocutanei e con l'elettrobisturi si pratica un'incisione sulla fascia paramediana (generalmente a sinistra).

Per le incisioni cutanee trasversali: si pratica un'incisione sulla fascia trasversale, quindi si sollevano i lembi della fascia (dissezione di Pfannensteil).

B1: Retto dell'addome esposto

B2: Fascia

AVVISO

Thompson Retractor è fornito non sterile. Per le istruzioni per la pulizia, la sterilizzazione e la cura, nonché per le avvertenze e le precauzioni, vedere le istruzioni per l'uso del Thompson Retractor.

DOMANDE O ULTERIORI INFORMAZIONI: **+1 231 922 0177**

Tecnica MIS avanzata (Segue)

Passaggio C. Installazione del telaio dell'anello come mostrato nel manuale dell'utente dell'anello lombare anteriore, fornito separatamente

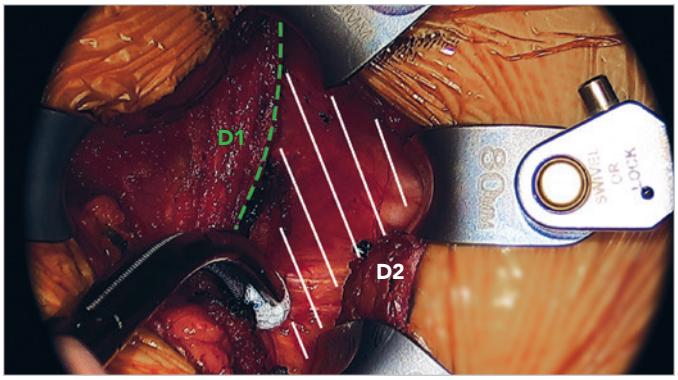

Passaggio D. Mobilizzazione e retrazione del retto

Per le incisioni cutanee verticali e della fascia: si rilasciano le inserzioni sulla linea mediana del muscolo addominale retto e si retrae il muscolo lateralmente.

Per le incisioni trasversali: si mobilizza il muscolo a livello della linea mediana. Quindi lo si retrae lateralmente.

D1: Guaina del retto anteriore

D2: Guaina del retto posteriore

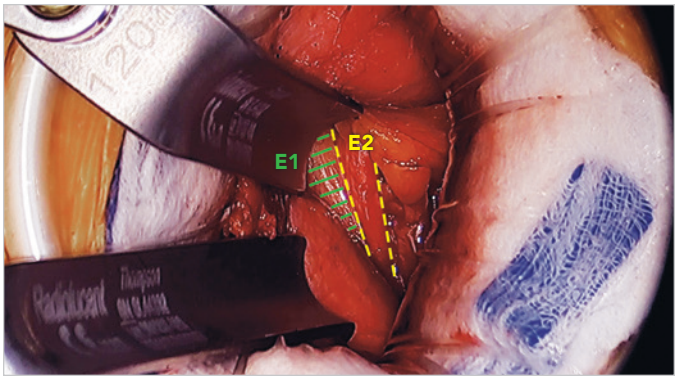

Passaggio E. Mobilizzazione di peritoneo e uretere

Si mobilizza il sacco peritoneale con dissezione smussa dalla parete addominale laterale, retraendolo medialmente.

Inoltre si identifica, si mobilizza e si retrae l'uretere insieme al sacco peritoneale.

E1: Peritoneo

E2: Uretere

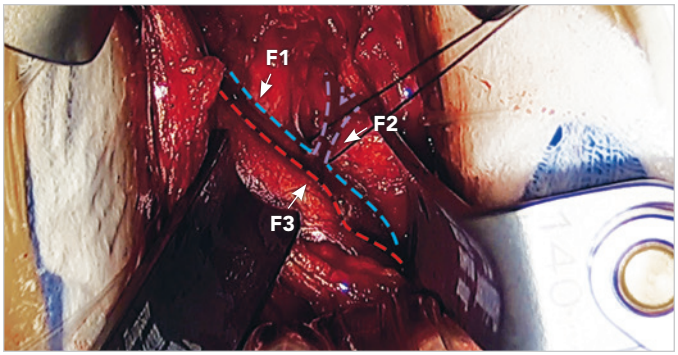

Passaggio F. Mobilizzazione e retrazione dei vasi

Si mobilizzano e si retraggono i vasi. Durante l'esposizione della L4/5 o vertebra superiore, la dissezione si esegue generalmente lungo l'aspetto laterale dei vasi, mentre per lo spazio L5/S1 si procede generalmente in direzione mediale rispetto ai vasi iliaci. Si legano i perforanti segmentali.

F1: Vena iliaca comune sinistra

F2: Ramificazione iniziale della vena ileolombare con nodo a cravatta prossimale

F3: Arteria iliaca comune sinistra

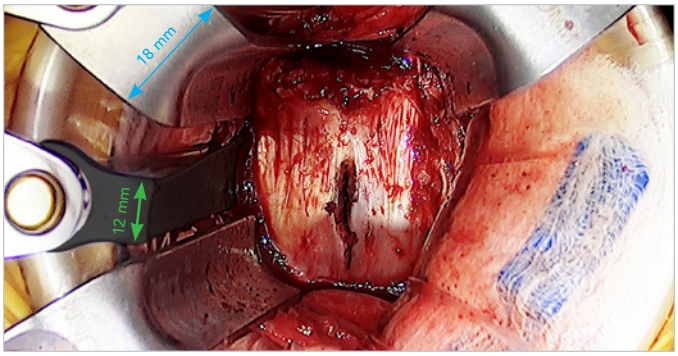

Passaggio G. Ultimazione dell'esposizione vertebrale e marcatura della linea mediana

Si posizionano i divaricatori per consentire l'esposizione vertebrale sulla linea mediana. Si identifica la linea mediana della colonna vertebrale/del disco sotto guida fluoroscopica e la si segna con l'elettrobisturi. A questo punto si esegue la procedura spinale.

Passaggio H. Rimozione del divaricatore e chiusura della ferita

Si rimuovono i divaricatori e si lascia che vasi sanguigni, peritoneo e uretere riacquistino la rispettiva posizione di origine. Invertire la sequenza di posizionamento per verificare i vasi e successivamente le strutture dei tessuti molli. Quindi si chiude la ferita seguendo il metodo di elezione del chirurgo.

Domande o ulteriori informazioni:

+1 231 922 0177

Rev C
060221
ttjesalr-it

Uncompromised Exposure

VISITA IL NOSTRO SITO WEB: **THOMPSONSURGICAL.COM**

Thompson SURGICAL INSTRUMENTS
10341 East Cherry Bend Road
Traverse City, Michigan 49684, USA
telefono: +1 231 922 0177
fax: +1 231 922 0174
thompsonsurgical.com

EC REP **Emergo Europe**
Prinsessegracht 20
2514 AP L'Aia
PAESI BASSI

© 2021 Thompson Surgical Instruments, Inc.

® S-Lock®, PLA® e il logomarchio "T Circle" sono marchi registrati di Thompson Surgical Instruments, Inc.
Brevetti: trpat.com

Nota: ci impegniamo costantemente a fornire i migliori prodotti possibili; alcune delle immagini nel presente documento possono apparire leggermente diverse dal prodotto ricevuto.

Molte variabili come l'anatomia del paziente, la patologia e le tecniche chirurgiche possono influenzare l'esito della procedura. La selezione del paziente, del prodotto e della procedura è unicamente responsabilità del medico. Le informazioni fornite nel documento Tecnica Thompson per l'accesso MIS ALIF avanzato sono fornite a scopo di formazione e non sono da intendersi come una consulenza medica. La tecnica Thompson è destinata a professionisti medici, non ai pazienti.

CE 0297

Made In USA