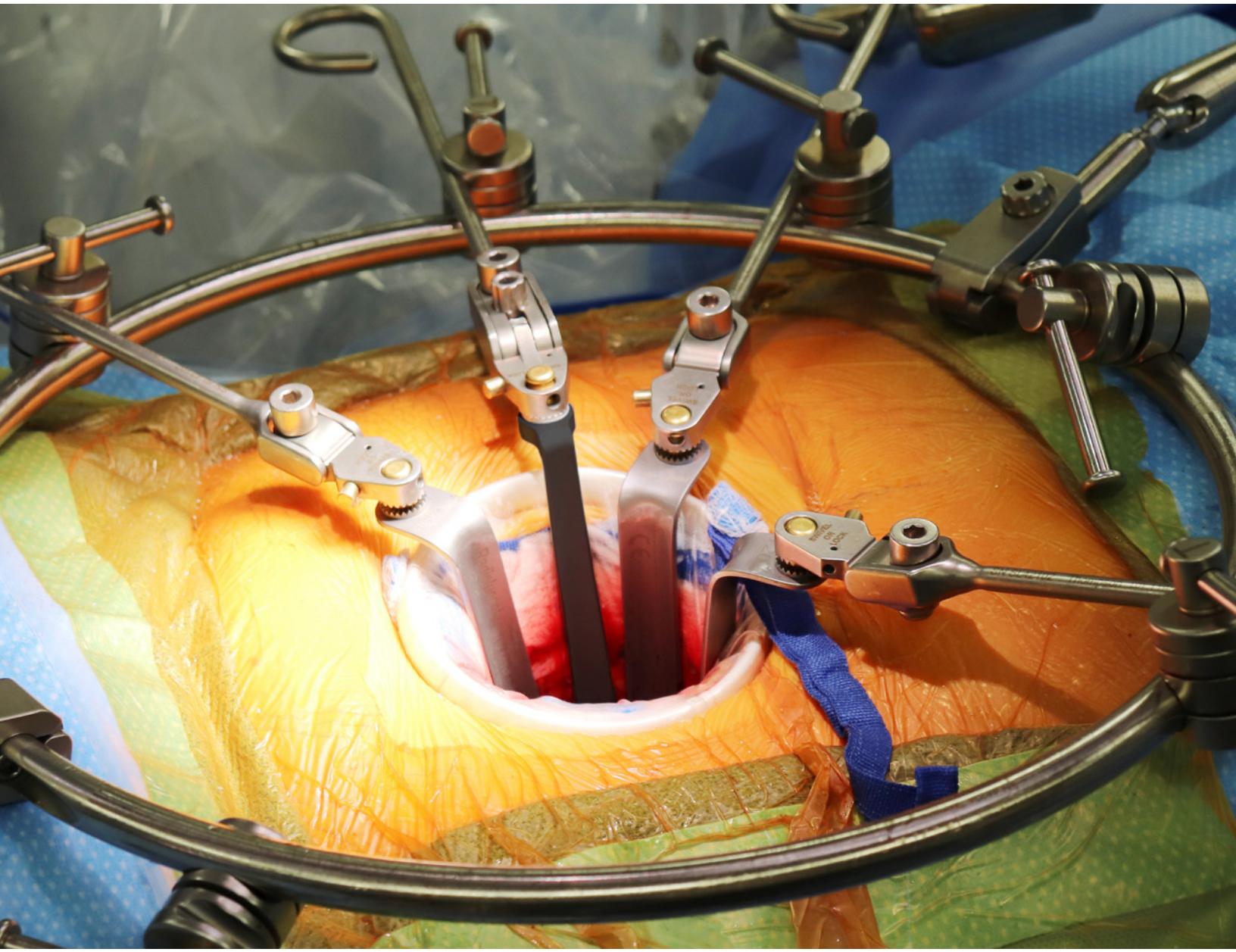

Thompson metodai:

IŠPLĖSTINĖ MIS ALIF PRIEIGA

„Thompson priekinio juosmens žiedo sistema suteikia paprastą, saugią ir intuityvią platformą, kad taikant minimalų pjūvį visada būtų reikiamai atverta stuburo vidurio linija ir kartu užtikrinama, kad būtų maksimaliai atverta priekinė stuburo dalis.“

- Jonathan E. Schoeff, MD, FACS

Jonathan E. Schoeff, MD, FACS

Dr. Schoeff yra tarybos atestuotas bendrasis chirurgas, baigęs rezidentūros mokslus Sinsinati universitete. Jo chirurginė praktika Denveryje (Koloradas) yra skirta priekinės stuburo dalies atvėrimui, įskaitant juosmeninę, krūtininę-juosmeninę bei krūtininę dalis ir kompleksinę kaklinės dalies reviziją. Šioje vis labiau subspecializuotos priežiūros eroje jo praktika, susijusi su stuburo atvėrimu, leido žymiai patobulinti metodus, skirtus minimaliai invazyvios priekinės stuburo prieigos technikoms.

Kaip minties lyderio, pedagogo ir novatoriaus, jo supratimas apie priekinę stuburo erdvę ir saugaus, efektyvaus vidurio stuburo atvėrimo poreikis suteikė pagrindą bendradarbiauti su „Thompson retractors“, kurie yra rinkos lyderiai kuriant chirurginius retraktorius. Šios bendros pastangos, kurių dėka sukurta „Thompson“ priekinio juosmens žiedo sistema, reiškia reikšmingą tradicinio žiedo rėmo retraktoriaus įtaiso raidą, kurios tikslas – sumažinti retraktoriaus pėdsakus ir maksimaliai atverti stuburą atliekant mažus odos pjūvius ir nedaug pažeidžiant audinius.

„Thompson retractor turi pranašumų visais atžvilgiais, pavidalu ir forma."

- Jonathan E. Schoeff, MD, FACS

Išplėstinis MIS metodas

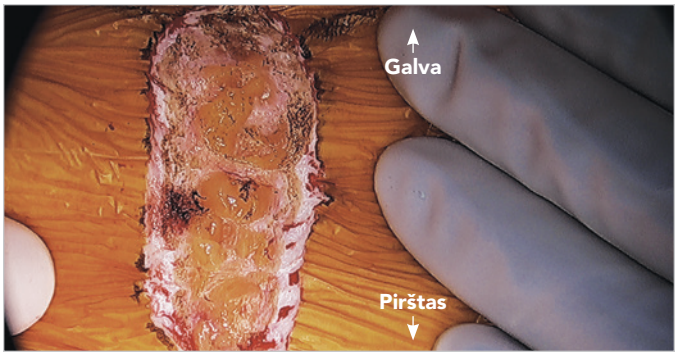

A veiksmas: pjūvis

Odos pjūviui, kuris paprastai yra 4–6 cm ilgio, naudojamas peilis. Atliekant daugumą vieno lygio L5/S1 slankstelių sujungimo operacijų, daromas skersinis pjūvis (bikinio pjūvis), o atliekant aukščiau L5 (L4/5, L3/4 ir kt.) esančių slankstelių sujungimo operacijas arba keleto lygmenų sujungimus, – vertikalus pjūvis.

PATARIMAS. Kai jau yra randas, geriau ties juo atlikti odos pjūvį, nepaisant, kokia jo kryptis.

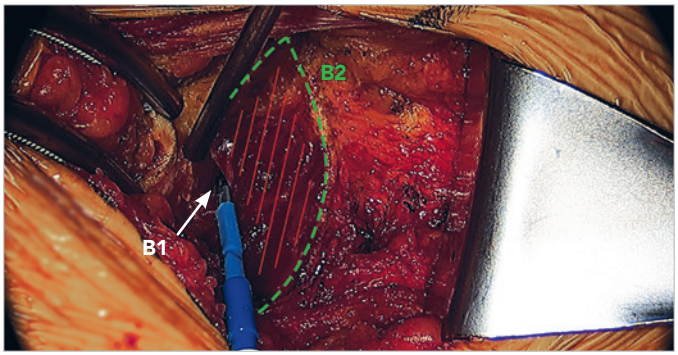

B veiksmas: prapjaukite tiesiąją fasciją (priekinis tiesiojo raumens apvalkalas)

Vertikaliems odos pjūviams: poodiniai atvartai yra pakeliami, o fascijos pjūvis greta vidurinės linijos (dažniausiai iš kairės pusės) atliekamas kauteriu.

Skersiniams odos pjūviams: atliekamas skersinis fascijos pjūvis, po to pakeliami fascijos atvartai (Pfannenstiel tipo disekacija).

B1: atidengtas tiesusis pilvo raumuo

B2: fascija

PASTABA

Retraktorius Thompson Retractor pateikiamas nesterilus. Valymo, sterilizavimo ir priežiūros nurodymus bei papildomus įspėjimus ir perspėjimus žr. Thompson Retractor naudojimo instrukcijoje.

Išplėstinis MIS metodas (Tęsinys)

C veiksmas: nustatykite žiedo rėmą, kaip parodyta atskiroje priekinio juosmens žiedo naudojimo instrukcijoje

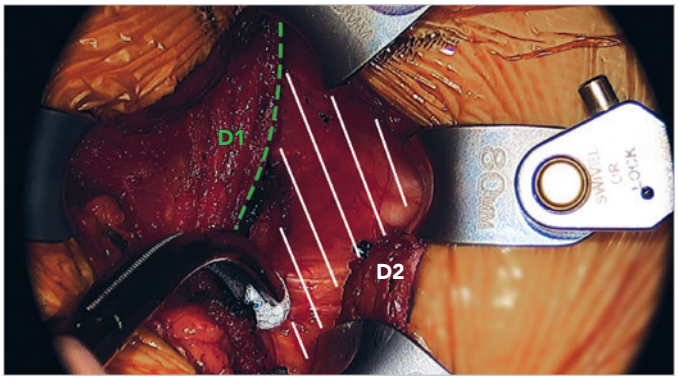

D veiksmas: pajudinkite ir atitraukite tiesųjį pilvo raumenį

Vertikaliems odos ir fascijų pjūviams: tiesiojo pilvo raumens vidurinės linijos prisitvirtinimai atleidžiami, o raumuo atitraukiamas į šoną.

Skersiniams pjūviams: raumuo pajudinkite ties vidurine linija. Tada raumuo atitraukiamas į šoną.

D1: priekinis tiesiojo raumens apvalkalas

D2: užpakalinis tiesiojo raumens apvalkalas

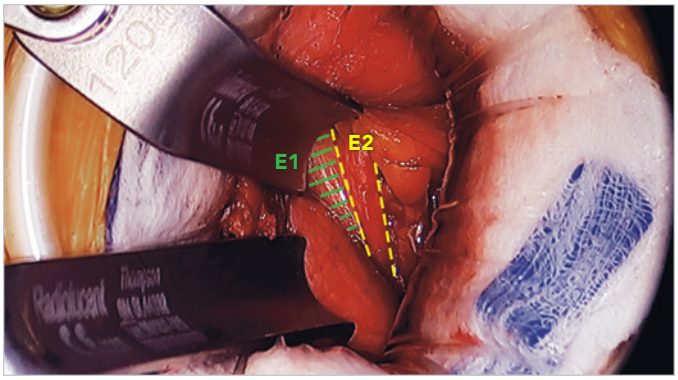

E veiksmas: pajudinkite pilvaplėvę ir šlaplę

Pilvaplėvės maišas tiesiog pajudinamas, kad nesiliestų su šonine pilvo siena, ir atitraukiamas į vidurį.

Šlapimtakį irgi reikia surasti, pajudinti ir atitraukti kartu su pilvaplėvės maišu.

E1: pilvaplėvė

E2: šlapimtakis

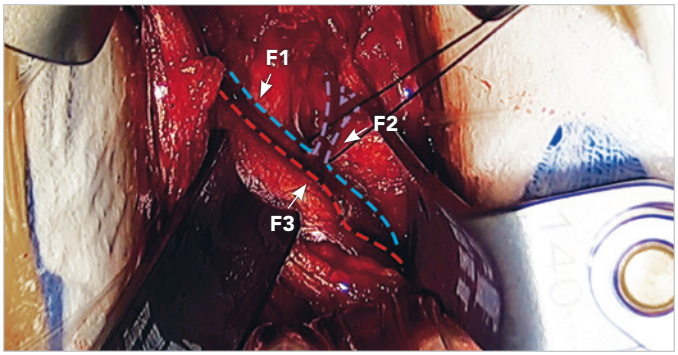

F veiksmas: pajudinkite ir atitraukite kraujagysles

Kraujagyslės yra pajudinamos ir atitraukiamos. Atveriant L4/5 ar aukščiau esančius slankstelius, disekcija paprastai atliekama išilgai kraujagyslių, iš šono, o L5/S1 slankstelių disekcija paprastai atliekama medialiau nuo klubinių kraujagyslių. Segmentiniai perforatoriai yra surišti.

F1: kairė bendroji klubo vena

F2: anksti išsišakojanti klubinė juosmens vena, proksimaliau surišta šilkiniu siūlu

F3: kairė bendroji klubinė arterija

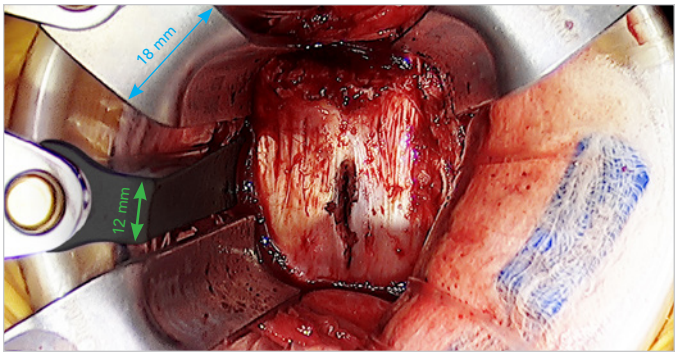

G veiksmas: užbaikite stuburo atvėrimą ir pažymėkite vidurinę liniją

Retraktoriai įdedami, kad atvertų stuburo vidurinę liniją. Stuburo / disko vidurinė linija identifikuojama naudojant fluoroskopiją ir pažymima kauteriu. Tuomet atliekama stuburo procedūra.

H veiksmas: išimkite retraktorių ir užverkite žaizdą

Retraktoriai pašalinami, o kraujagyslėms, pilvaplėvei ir šlapimtakiui leidžiama grįžti į jų įprastą padėtį. Atvirkštine išdėstymo seka patikrinkite kraujagysles, tada minkštųjų audinių struktūras. Tada chirurgo pasirinktu metodu užveriama žaizda.

Klausimai arba papildoma informacija:

+1 231 922 0177

C red.
060221
ttjesalr-lt

„Uncompromised Exposure“

APSILANKYKITE MŪSŲ INTERNETO SVETAINĖJE: **THOMPSONSURGICAL.COM**

Thompson SURGICAL INSTRUMENTS
10341 East Cherry Bend Road
Traverse City, Mičiganas 49684
telefonas: +1 231 922 0177
faksas: +1 231 922 0174
thompsonsurgical.com

EC REP **Emergo Europe**
Prinsessegracht 20
2514 AP The Hague
NYDERLANDAI

© Thompson Surgical Instruments, Inc., 2021

® „S-Lock®“ ®, PLA® ir „T Circle“ logotipai yra registruotieji „Thompson Surgical Instruments, Inc.“ prekių ženklai.

Patentai: trpat.com

Pastaba. Kadangi nuolat tobuliname savo gaminius, kai kurių šiame dokumente pateiktų gaminių išvaizda gali šiek tiek skirtis nuo gautųjų gaminių išvaizdos.

Procedūros rezultatams gali turėti įtakos daugelis dalykų, tokių kaip paciento anatomija, patologija ir chirurginės metodikos. Už paciento, gaminio ir procedūrų pasirinkimą yra atsakingas tik sveikatos priežiūros specialistas. Thompson metodo išplėstinės MIS ALIF prieigos informacija pateikiama švietimo tikslais ir nėra naudojama kaip medicininis patarimas. Thompson metodas skirtas medicinos specialistams, o ne pacientams.

CE 0297

Made In USA