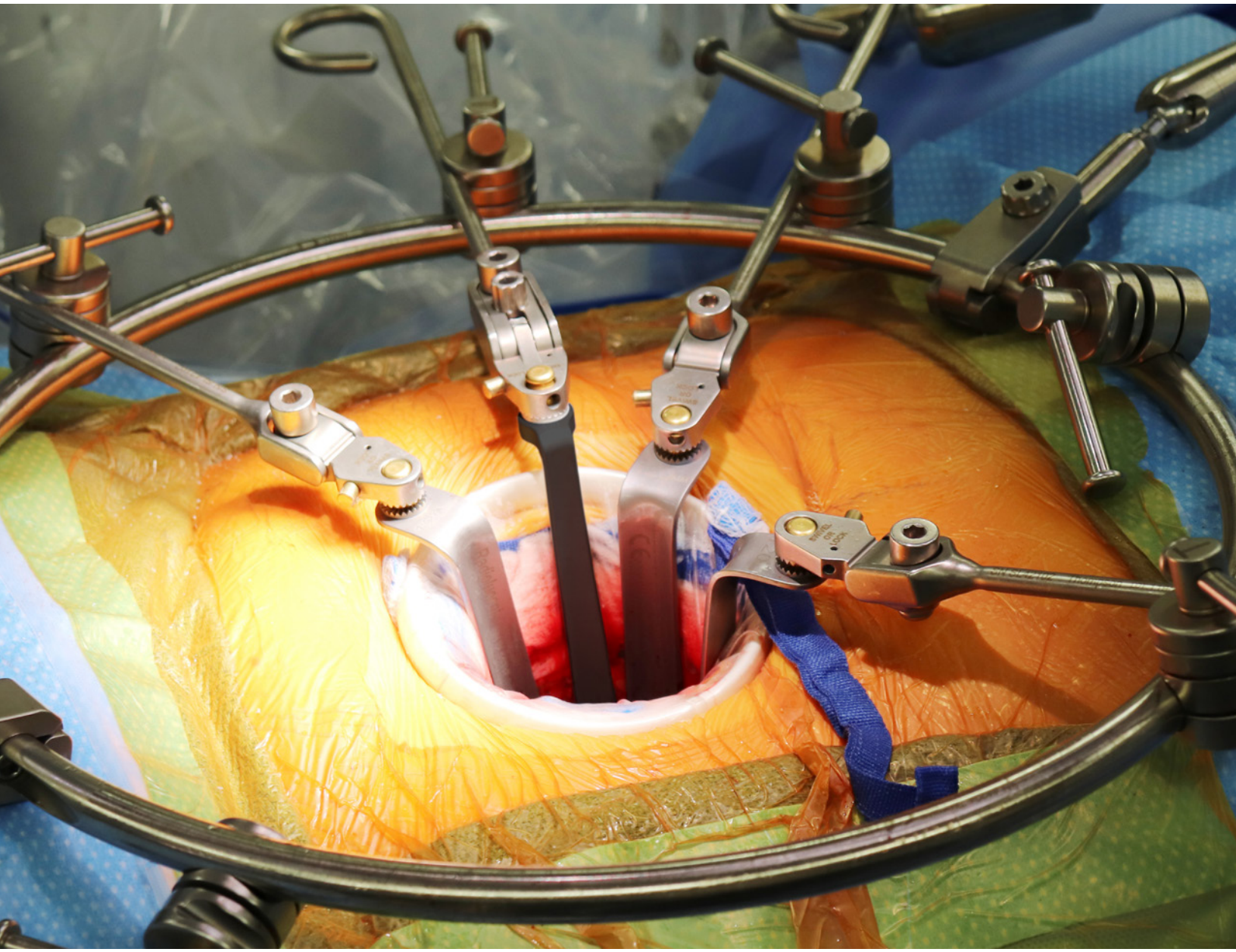

Técnicas Thompson:

ACESSO MIS ALIF AVANÇADO

"O Sistema de Anel Lombar Anterior da Thompson oferece uma plataforma simple, segura e intuitiva para alcançar uma exposição consistente da coluna média usando um tamanho de incisão mínimo e conseguindo ao mesmo tempo uma exposição máxima da coluna anterior."

- Jonathan E. Schoeff, MD, FACS

- Jonathan E. Schoeff, MD, FACS

O Dr. Schoeff é um cirurgião geral certificado, que concluiu a sua formação de internato na Universidade de Cincinnati. A sua clínica cirúrgica em Denver, CO dedica-se à exposição da coluna anterior, incluindo a lombar, dorsolombar, dorsal, e cervical revisional complexa. Nesta era de cuidados cada vez mais subespecializados, o foco da sua prática médica na exposição da coluna permitiu avanços significativos nas técnicas orientadas para abordagens minimamente invasivas à coluna anterior.

Enquanto líder de vanguarda, educador e inovador, o seu entendimento do espaço espinal anterior e a necessidade de uma exposição da coluna média segura, eficaz e eficiente proporcionou uma base para a colaboração com a Thompson Retractor, o líder de mercado no design de retratores cirúrgicos. Este esforço colaborativo, que culminou no Sistema de Anel Lombar Anterior Thompson, representa uma evolução significativa do retrator da estrutura de anel tradicional, com vista a minimizar o espaço ocupado pelo retrator e maximizar a exposição da coluna, tudo através de pequenas incisões na pele com traumatismo do tecido limitado.

"De todos os modos, formas e feitios, os Thompson Retractors são superiores."

- Jonathan E. Schoeff, MD, FACS

Técnica MIS Avançada

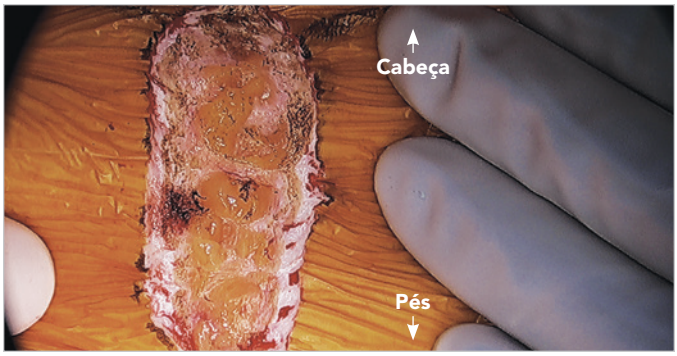

Passo A: Incisão

É usado um bisturi para fazer uma incisão na pele, habitualmente com 4-6 cm de comprimento. É orientado transversalmente para a grande maioria de fusões de L5/S1 (corte biquíni) e verticalmente para todas as fusões acima de L5 (L4/5, L3/4, etc.) ou quaisquer fusões multinível.

SUGESTÃO: Quando existir uma cicatriz pré-existente, é preferível usá-la para a incisão na pele, independentemente da orientação.

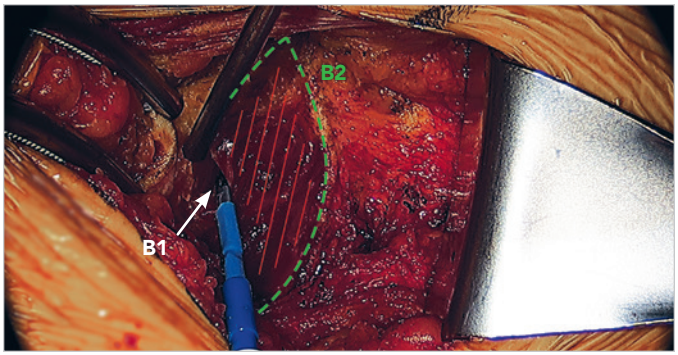

Passo B: Incisão na fáscia do músculo reto (bainha do músculo reto anterior)

Para incisões verticais na pele: Os retalhos subcutâneos são elevados e é feita uma incisão fascial paramediana (habitualmente do lado esquerdo) com cautério.

Para incisões transversais na pele: É feita uma incisão fascial transversal, seguida por uma elevação dos retalhos fasciais (dissecção de tipo Pfannesteil).

B1: Músculo reto abdominal reto exposto

B2: Fáscia

AVISO

O Thompson Retractor é fornecido em estado não estéril. Consulte as IDU do Thompson Retractor para instruções de limpeza, esterilização e cuidados, assim como para avisos e precauções.

Técnica MIS Avançada (Continuação)

Passo C: Configure a Estrutura do Anel como é mostrado no Manual de Utilizador do Anel Lombar Anterior

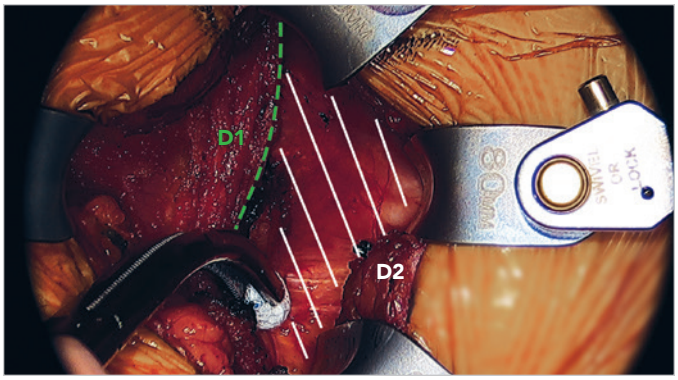

Passo D: Mobilizar e retrair o músculo reto

Para incisões verticais na pele e fasciais: Os anexos mediais do músculo abdominal reto são libertados e o músculo é retraído lateralmente.

Para incisões transversais: O músculo é mobilizado na sua linha média. O músculo é então retraído lateralmente.

D1: Bainha do músculo reto anterior

D2: Bainha do músculo reto posterior

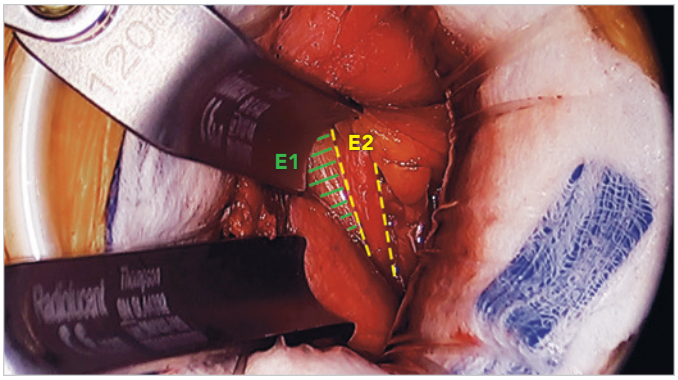

Passo E: Mobilizar o Peritoneu e o Uréter

O peritoneu é mobilizado abertamente da parede abdominal lateral e retraído medialmente.

O uréter também é identificado, mobilizado e retraído juntamente com o peritoneu.

E1: Peritoneu

E2: Uréter

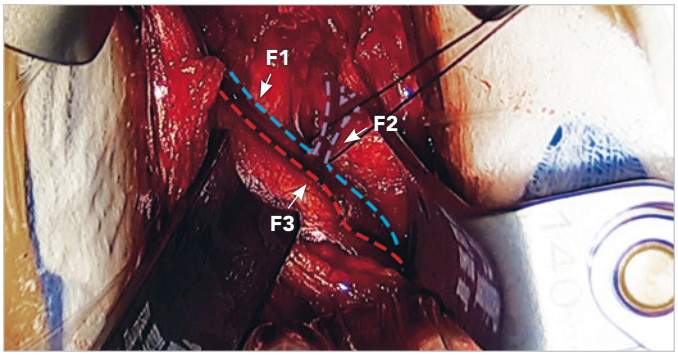

Passo F: Mobilizar e Retrair Vasos

Os vasos são mobilizados e retraídos. Durante a exposição da L4/5 ou acima, a dissecção habitualmente é realizada ao longo da face lateral dos vasos, enquanto a dissecção do espaço L5/S1 habitualmente é realizada medialmente aos vasos ilíacos. Os vasos perfurantes segmentares são ligados.

F1: Veia ilíaca comum esquerda

F2: Ramificação inicial da veia iliolombar com ponto de seda proximalmente

F3: Artéria ilíaca comum esquerda

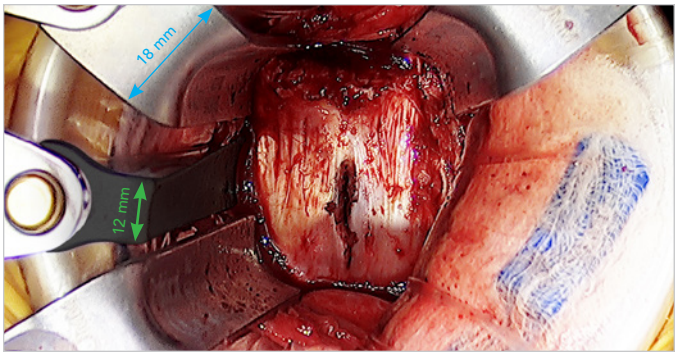

Passo G: Finalizar a exposição da coluna e marcar a linha média

Os retratores são colocados para proporcionar exposição da linha média da coluna. A linha média da coluna/disco é identificado(a) usando fluoroscopia e é marcada(o) com cautério. É então realizada a cirurgia da coluna.

Passo H: Remover o retrator e fechar a ferida

Os retratores são removidos e permite-se que os vasos sanguíneos, o peritoneu e o uréter regressem à sua posição normal. Sequência inversa de colocação para verificar a vasculatura, depois as estruturas de tecidos moles. A ferida é então fechada usando o método preferido do cirurgião.

Perguntas ou Informações Adicionais:

+1 231 922 0177

Rev C
060221
ttjesalr-pt

Uncompromised Exposure

VISITE-NOS ONLINE: **THOMPSONSURGICAL.COM**

Thompson SURGICAL INSTRUMENTS
10341 East Cherry Bend Road
Traverse City, Michigan 49684
telefone: +1 231 922 0177
fax: +1 231 922 0174
thompsonsurgical.com

EC REP **Emergo Europe**
Prinsessegracht 20
2514 AP Haia
PAÍSES BAIXOS

© 2021 Thompson Surgical Instruments, Inc.

® S-Lock®, PLA® e o logótipo "T Circle" são marcas comerciais registadas da Thompson Surgical Instruments, Inc.
Patentes: trpat.com

Nota: Uma vez que trabalhamos continuamente para fornecer os melhores produtos possíveis, algumas imagens neste documento podem diferir ligeiramente do produto recebido.

O resultado do procedimento pode ser influenciado por muitas variáveis, como a anatomia do paciente, a patologia e as técnicas cirúrgicas. A seleção do paciente, do produto e do procedimento são da responsabilidade do profissional médico. A informação fornecida na Técnica Thompson para Acesso MIS ALIF Avançado destina-se a fins educativos e não para ser utilizada como aconselhamento médico. A Técnica Thompson destina-se a profissionais médicos, e não a pacientes.

CE 0297

Made In USA