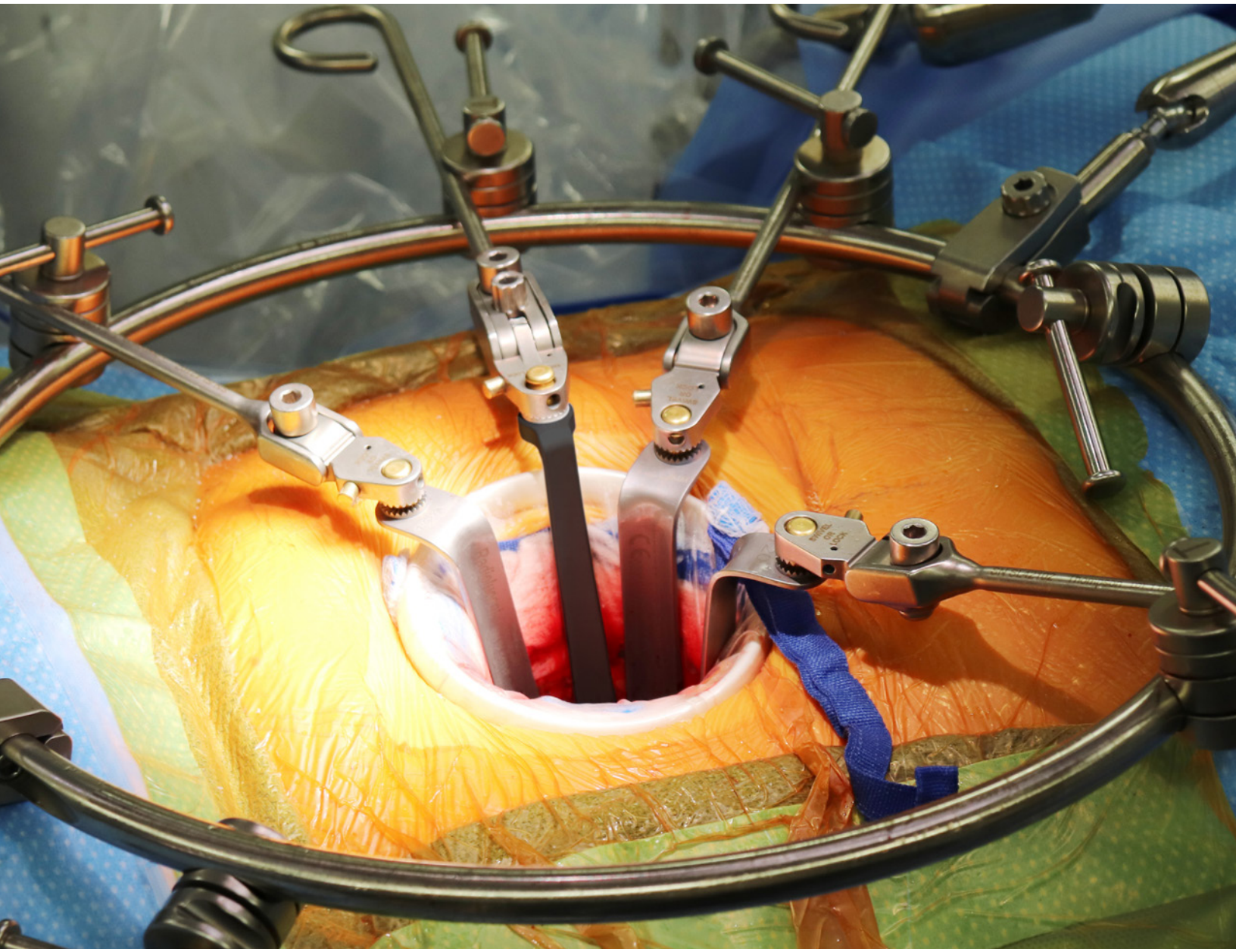

Tehnike Thompson:

NAPREDNI DOSTOP MIS ALIF

„Thompsonov sistem anteriornega ledvenega obroča zagotavlja preprosto, varno in intuitivno platformo za doseganje dosledne izpostavljenosti središčne črte hrbtenice z minimalno velikostjo reza, hkrati pa zagotavlja maksimalno izpostavljenost anteriorne hrbtenice."

- Jonathan E. Schoeff, MD, FACS

Jonathan E. Schoeff, MD, FACS

Dr. Schoeff je licencirani splošni kirurg, ki je specializacijo končal na Univerzi v Cincinnatiju. V svoji kirurški praksi v Denverju (Kolorado) se posveča izpostavljenosti anteriorne hrbtenice, vključno z ledvenim, torakolumbalnim, prsnim in zapletenim revizijskim vratnim delom. V tem času vse bolj subspecializirane oskrbe je njegov poudarek na izpostavljenosti hrbtenice omogočil pomemben napredek v tehnikah, usmerjenih v minimalno invazivne pristope na anteriorni hrbtenici.

Kot miselni vodja, pedagog in inovator je s svojim razumevanjem prostora anteriorne hrbtenice in potrebe po varni in učinkoviti izpostavljenosti središčne črte hrbtenice postavil osnovo za sodelovanje z družbo Thompson Retractors, vodilno na trgu na področju oblikovanja kirurških retraktorjev. Skupna prizadevanja, ki so dosegla vrhunec v Thompsonovem sistemu anteriornega ledvenega obroča, predstavljajo pomemben razvoj tradicionalnega retraktorja z obročastim ogrodjem, katerega cilj je zmanjšati odtis retraktorja ob hkratnem povečanju izpostavljenosti hrbtenice, vse skozi majhne reze na koži z omejenimi poškodbami tkiva.

„Retraktorji Thompson Retractors so v vseh pogledih boljši.“

- Jonathan E. Schoeff, MD, FACS

Napredna tehnika MIS

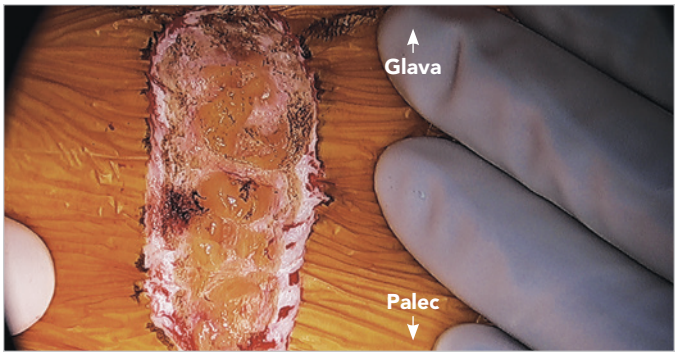

Korak A: Rez

Z nožem naredimo kožni rez, ki je običajno dolg med 4-6 cm. Usmerjen je transverzno za veliko večino fuzij enojne ravni L5/S1 (bikini-rez) in navpično za vse fuzije nad L5 (L4/5, L3/4 itd.) ali katere koli večnivojske fuzije.

NASVET: Če že obstaja brazgotina, jo je bolje uporabiti za kožni rez, ne glede na usmeritev.

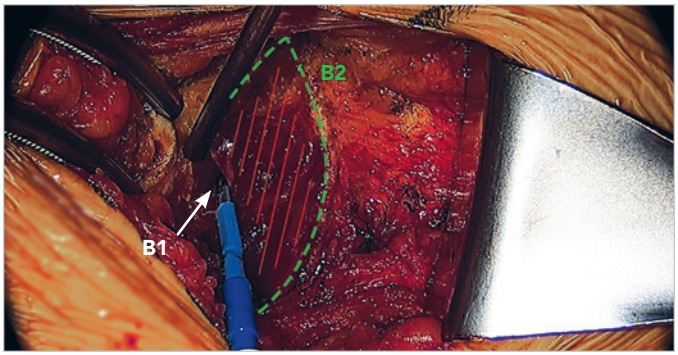

Korak B: Rez fascije preme trebušne mišice (anteriorne ovojnice preme trebušne mišice)

Za vertikalni kožni rez: Podkožni režnji so dvignjeni in s kavterjem se opravi paramediani (najpogosteje levostranski) fascialni rez.

Za transverzni kožni rez: Naredi se transverzni kožni rez, ki mu sledi dvig režnjev fascije (disekcija tipa Pfannesteil).

B1: Izpostavljena prema trebušna mišica
B2: Fascija

OPOMBA
Retraktor Thompson Retractor je ob dobavi nesterilen. Glejte navodila za uporabo za retraktor Thompson Retractor za navodila za čiščenje, sterilizacijo in nego ter dodatna opozorila in previdnostne ukrepe.

Napredna tehnika MIS (Nadaljevanje)

Korak C: Nastavite obročasto ogrodje, kot je prikazano v ločenem uporabniškem priročniku za sprednji ledveni obroč

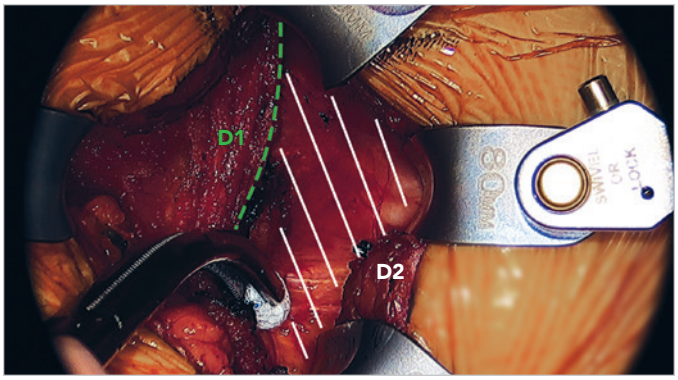

Korak D: Mobilizirajte in razprite premo trebušno mišico

Za navpične kožne in fascialne reze: Sprostijo se pritrdišča središčne črte preme trebušne mišice in mišica se umakne lateralno.

Za transverzni rez: Mišica se mobilizira v središčni črti. Mišica se nato umakne lateralno.

D1: Anteriorna ovojnica preme trebušne mišice

D2: Posteriorna ovojnica preme trebušne mišice

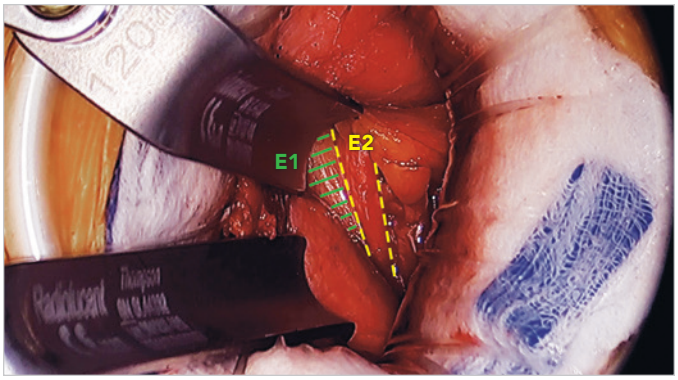

Korak E: Mobilizirajte peritonej in sečevod

Peritonealna vrečka se topo mobilizira iz stranske trebušne stene in medialno razpre.

Sečevod se identificira, mobilizira in razpre skupaj s peritonealno vrečko.

E1: Peritonej

E2: Sečevod

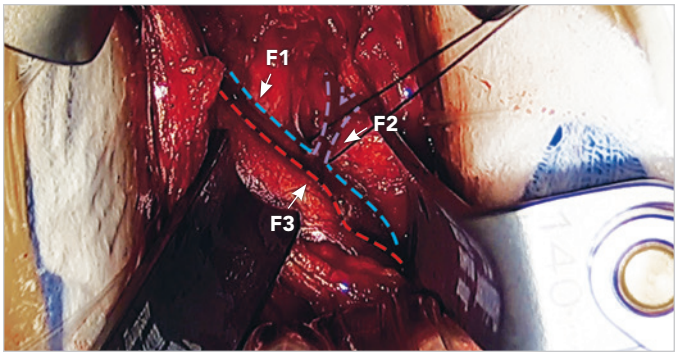

Korak F: Mobilizirajte in umaknite žile

Žile se mobilizirajo in umaknjeno. Med izpostavljenostjo L4/5 ali višje se disekcija običajno izvaja vzdolž stranskega dela žil, medtem ko se disekcija prostora L5/S1 običajno izvaja medialno do ilialnih žil. Segmentalni perforatorji se ligirajo.

F1: Leva skupna iliakalna vena

F2: Zgodnje razvejana iliolumbalna vena s svileno vezico proksimalno

F3: Leva skupna iliakalna arterija

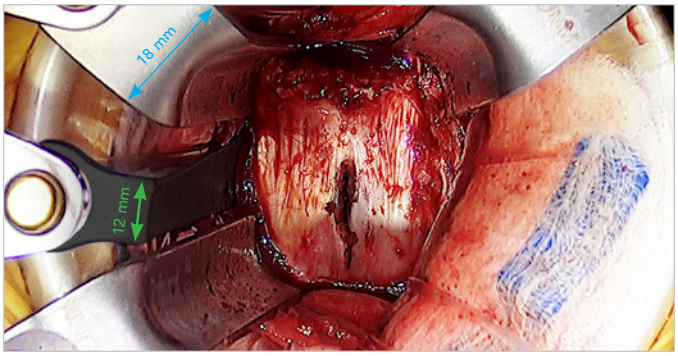

Korak G: Finalizirajte izpostavljenost hrbtenice in označite središčno črto

Retraktorji se položijo tako, da izpostavijo središčno črto hrbtenice. Središčna črta hrbtenice/diska se identificira pod fluoroskopijo in označi s kavterjem. Nato se izvede postopek na hrbtenici.

Korak H: Odstranite retraktor in zaprite rano

Retraktorji se odstranijo in krvne žile, peritonej in sečevod se lahko vrnejo v svoj običajni položaj. Obrnite zaporedje namestitve, da preverite žilje, nato pa strukture mehkih tkiv. Nato se rana zapre po metodi, ki jo kirurg izbere kot najprimernejšo.

Vprašanja ali dodatne informacije:

+1 231 922 0177

Rev C
060221
ttjesalr-sl

Uncompromised Exposure

OBIŠČITE NAŠE SPLETNO MESTO: **THOMPSONSURGICAL.COM**

Thompson SURGICAL INSTRUMENTS
10341 East Cherry Bend Road
Traverse City, Michigan 49684
telefon: +1 231 922 0177
faks: +1 231 922 0174
thompsonsurgical.com

ES REP **Emergo Europe**
Prinsessegracht 20
2514 AP Haag
NIZOZEMSKA

© 2021 Thompson Surgical Instruments, Inc.

Logotipi ® S-Lock® ®, PLA® in »T Circle« so registrirane blagovne znamke družbe Thompson Surgical Instruments, Inc.
Patenti: trpat.com

Opomba: Ker si nenehno prizadevamo zagotavljati najboljše možne izdelke, lahko nekateri izdelki na slikah v tem dokumentu po videzu nekoliko odstopajo od prejetega izdelka.

Na rezultate posega lahko vpliva več spremenljivk, kot so bolnikova anatomija, patologija in kirurške tehnike. Za izbiro bolnika, izdelka in postopka je izključno odgovoren zdravstveni delavec. Informacije o tehniki Thompson za napredni dostop do MIS ALIF so namenjene izobraževanju in se ne smejo uporabljati kot zdravniški nasvet. Tehnika Thompson je namenjena zdravstvenim delavcem, ne bolnikom.

CE 0297

Made In USA