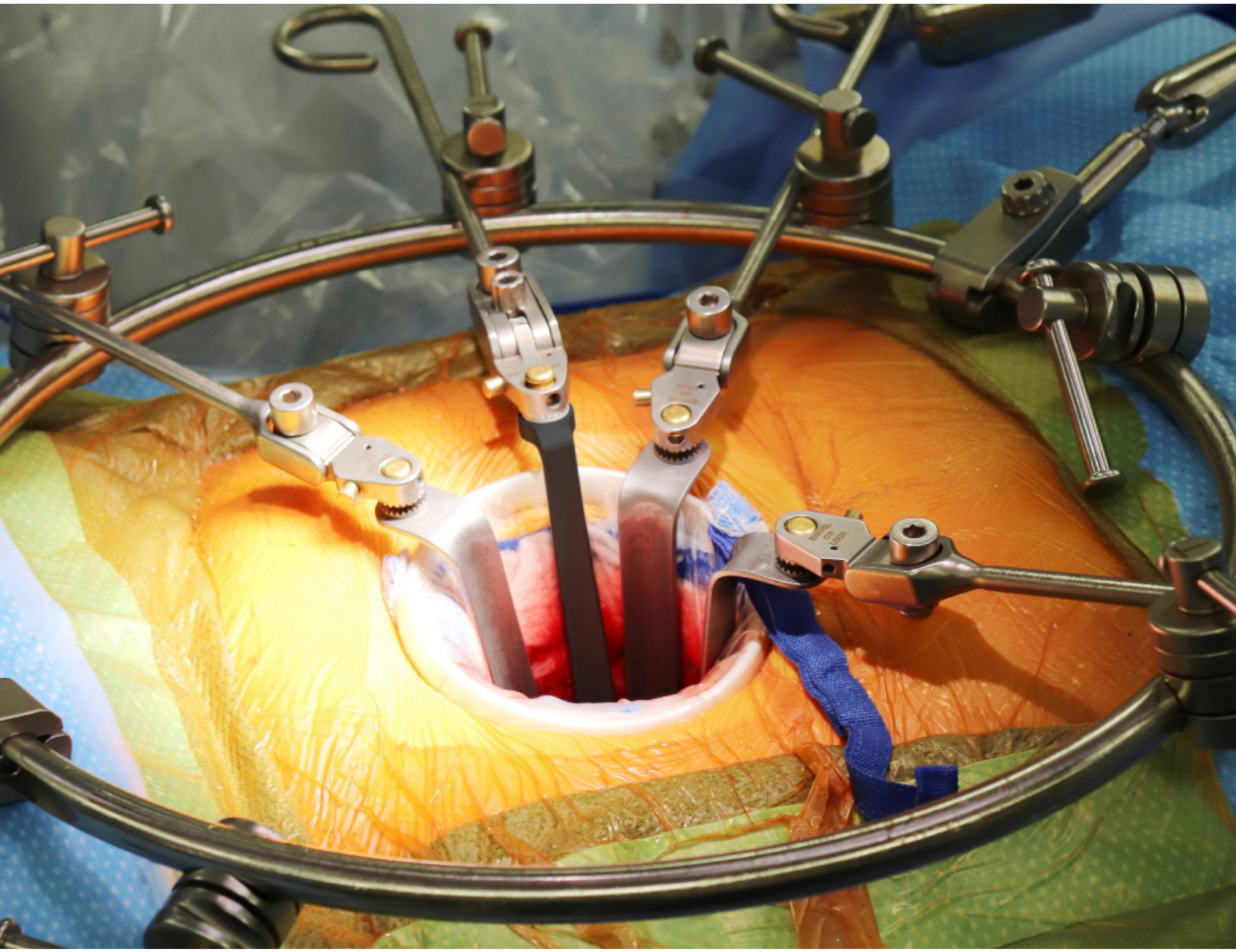

Thompson-tekniker:

AVANCERAD MIS ALIF-ÅTKOMST

”Thompson ringsystem för främre ländryggen ger en enkel, säker och intuitiv plattform för att uppnå konsekvent exponering av ryggradens mittlinje med minimal snittstorlek, medan du får maximal exponering av den främre ryggraden.”

- Jonathan E. Schoeff, MD, FACS

Jonathan E. Schoeff, MD, FACS

Dr. Schoeff är en legitimerad allmänkirurg, som genomförde sin specialistutbildning på University of Cincinnati. Hans kirurgklinik i Denver, Colorado är engagerad i exponering av främre ryggraden, inklusive ländryggen, bröstryggen, bröstkorgen och komplex cervikal revision. I denna era av alltmer subspecialiserad vård har hans kliniks fokus på exponering av ryggrad möjliggjort avsevärda tekniska framsteg, riktade mot minimalt invasiva approacher till den främre ryggraden.

Som en klok ledare, utbildare och innovatör ger hans kunskap om det främre ryggradsrummet och behovet av säker, verksam och effektiv exponering av ryggradens mittlinje, en grund för samarbetet med Thompson Retractor som är branschledande inom kirurgisk sårhaksdesign. Detta samarbete som kulminerade i Thompson ringsystem för främre ländryggen, utgör en avsevärd utveckling av den traditionella sårhaken med ringram. Målet är att minimera sårhakens avtryck medan exponering av ryggraden maximeras, allt genom små snitt i huden med begränsat vävnadstrauma.

”Thompson Retractor är överlägsna på alla sätt som finns.”

- Jonathan E. Schoeff, MD, FACS

Avancerad MIS-teknik

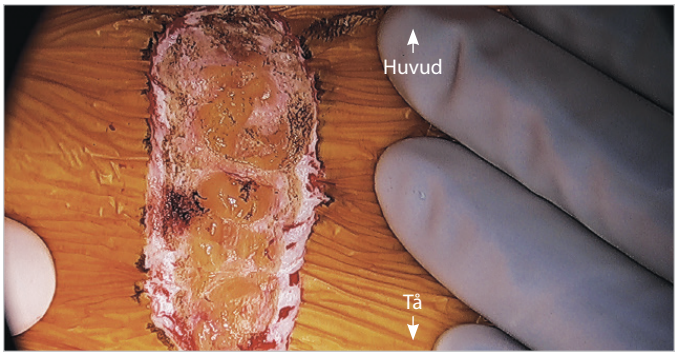

Steg A: Snitt

En kniv används för att göra ett hudsnitt, vanligtvis mellan 4–6 cm i längd. Det har en tvärgående riktning för de flesta enkla L5/S1-nivåfusioner (bikinisnitt) och vertikalt för alla fusioner ovanför L5 (L4/5, L3/4, osv.) eller alla flernivåfusioner.

TIPS: När det finns ett ärr sedan tidigare, bör man helst använda det för hudsnittet, oavsett riktning.

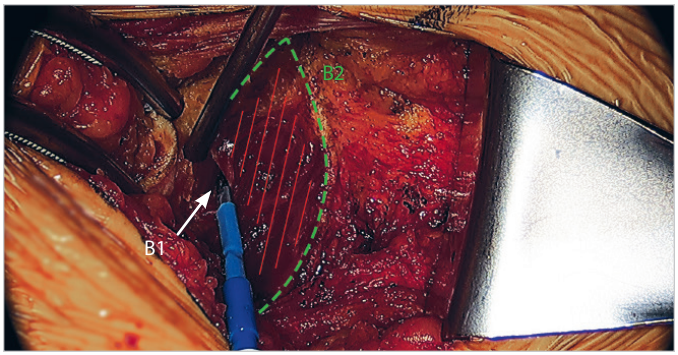

Steg B: Snitt av rectusfascia (främre rectusskidan)

För vertikala hudsnitt: Subkutana klaffar höjs upp och ett paramediant (oftast vänstersidigt) fascialt snitt utförs med kauterisering.

För tvärgående hudsnitt: Ett tvärgående fascialt snitt utförs, följt av höjning av fasciala klaffar (dissektion av pfannenstiel-typ).

B1: Exponerad rectus abdominis

B2: Fascia

OBS!

Thompson Retractor levereras icke-steril. Se bruksanvisningen till Thompson Retractor för instruktioner om rengöring, sterilisering och skötsel, likväl som ytterligare varningar och försiktighetsåtgärder.

Avancerad MIS-teknik (Fortsättning)

Steg C: Montera ringramen som det visas i den separata användarmanualen till ring för främre ländryggen

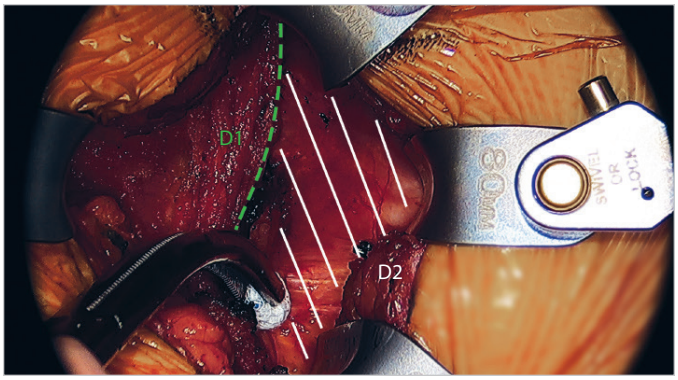

Steg D: Mobilisera och dra tillbaka rectus

För vertikala hud- och fasciala snitt: Mittlinjens fästen för rectus abominis-muskeln frigörs och muskeln dras tillbaka lateralt.

För tvärgående snitt: Muskeln mobiliseras i mittlinjen. Muskeln dras sedan tillbaka lateralt.

D1: Främre rectusskida

D2: Bakre rectusskida

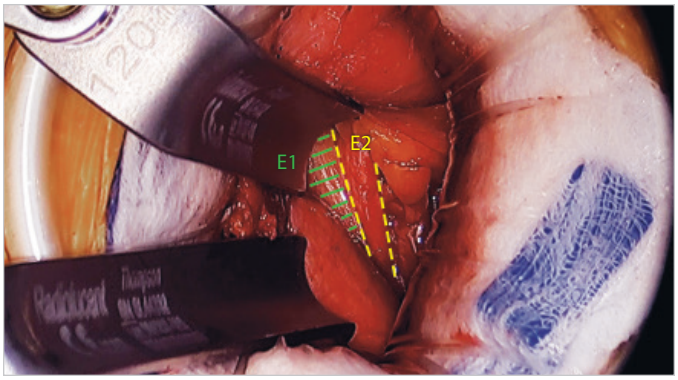

Steg E: Mobilisera bukhinna och uretär

Bukhinnan mobiliseras trubbigt från den laterala bukväggen och dras tillbaka medialt.

Uretären identifieras, mobiliseras och dras tillbaka även den, tillsammans med bukhinnan.

E1: Bukhinna

E2: Uretär

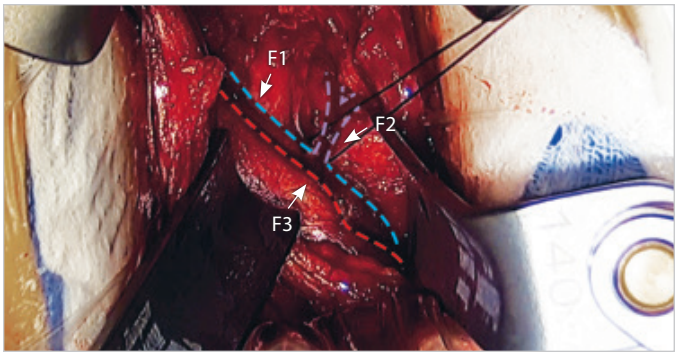

Steg F: Mobilisera och dra tillbaka kärl

Kärl mobiliseras och dras tillbaka. Under exponering av L4/5 eller ovanför, utförs dissektion vanligtvis längs den laterala aspekten av kärlen, medan dissektion av L5/S1-rummet vanligtvis utförs medialt om iliakakärlen. Segmentella perforatorer ligeras.

F1: Vänster iliakaven

F2: Tidigt förgrenad iliolumbar ven med silkesknut proximalt

F3: Vänster iliakartär

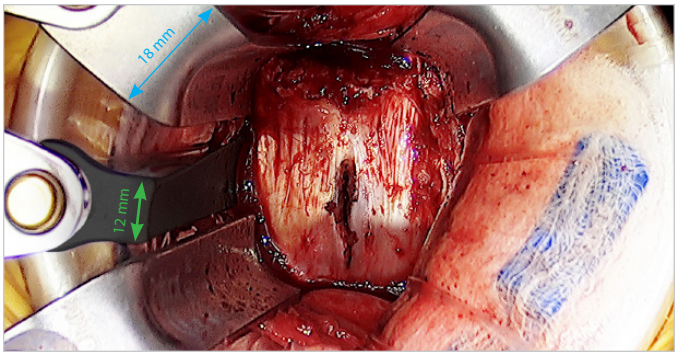

Steg G: Färdigställ exponering av ryggrad och markera mittlinje

Sårhakar placeras för att exponera ryggradens mittlinje. Mittlinjen av ryggraden/disken identifieras med fluoroskopi och markeras med kauterisering. Sedan utförs ryggradsingreppet.

Steg H: Ta bort sårhaken och förslut såret

Sårhakar tas bort och blodkärl, bukhinna och uretär tillåts återvända till sin normala plats. Omvänd sekvens av placering för att kontrollera vaskulatur, sedan strukturer i mjukvävnad. Såret försluts sedan med den metod som kirurgen föredrar.

Frågor eller ytterligare information:
+1 231 922 0177

Rev C
060221
ttjesalr-sv

Uncompromised Exposure

BESÖK OSS ONLINE: THOMPSONSURGICAL.COM

Thompson SURGICAL INSTRUMENTS
10341 East Cherry Bend Road
Traverse City, Michigan 49684
telefonnummer: +1 231 922 0177
fax: +1 231 922 0174
thompsonsurgical.com

EC REP Emergo Europe
Prinsessegracht 20
2514 AP The Hague
NEDERLÄNDERNA

© 2021 Thompson Surgical Instruments, Inc.

® S-Lock®, PLA® och logotypen "T Circle" är registrerade varumärken som tillhör Thompson Surgical Instruments, Inc.

Patent: trpat.com

OBS! Eftersom vi kontinuerligt strävar efter att tillhandahålla de bästa möjliga produkterna, kan visst innehåll i bilderna i detta dokument avvika något från de produkter som levererats.

Många variabler, såsom patientens anatomi, patologi och kirurgiska tekniker, kan påverka ingreppets resultat. Val av patient, produkt-, och ingrepp är sjukvårdspersonalens enskilda ansvar. Informationen som ges i Thompson-teknik för avancerad MIS ALIF-åtkomst är i utbildande syfte och ska inte användas som medicinsk rådgivning. Thompson-teknik är avsedd för hälso- och sjukvårdspersonal, inte patienter.

CE 0297

Made In USA